Cirugía de la parálisis facial periférica y de sus secuelas

D Labbé
J Bardot
D Krastinova

Resumen. – *La parálisis facial completa es un defecto insoportable y se acompaña de importantes alteraciones funcionales.*
El nervio facial debe ser reparado siempre que sea técnicamente posible, en particular en el paciente joven.
Cuando la parálisis facial es definitiva, su tratamiento paliativo se basa en tres puntos esenciales:
– un examen clínico inicial completo: analizando, nivel por nivel, las consecuencias estéticas y funcionales. Se apoya eventualmente en un electromiograma (EMG) y determina el plan del tratamiento;
– el perfecto conocimiento de la técnica de cirugía paliativa: en cada nivel las indicaciones dependen del tipo de parálisis y de sus consecuencias. Los puntos esenciales son tratados durante la descripción de cada técnica;
– una indicación adaptada a cada tipo de parálisis facial: el caso más típico es el de la parálisis facial definitiva y completa por interrupción del tronco del VII. Las parálisis faciales congénitas, las paresias faciales y las secuelas multioperadas son también consideradas, así como sus particularidades terapéuticas.
La idea central de este artículo es tratar, cuando sea posible, en un tiempo, el conjunto de las consecuencias de la parálisis facial para evitar al paciente intervenciones reiteradas con resultados parciales.

© 2000 Editions Scientifiques et Médicales Elsevier SAS, París. Todos los derechos reservados.

Introducción

La parálisis facial definitiva es uno de los defectos más intolerables. En una sociedad donde belleza y armonía faciales se sitúan en primer plano, el individuo que presenta una parálisis facial sufre una minusvalía funcional, emocional y social importante. El enfermo se limita a mostrar un solo perfil o presentar un rostro petrificado para evitar un gesto asimétrico, que puede aparecer durante cualquier reacción emocional.

El tratamiento de la parálisis facial es ante todo etiológico: sutura o injerto nervioso. Cuando este tratamiento no se puede plantear, es necesario siempre recurrir al tratamiento paliativo. Con razón, el enfermo reclama algo más que una simple simetrización en reposo. Se buscará obtener una simetría durante la mímica voluntaria, con los movimientos separados de los diferentes niveles de la cara, pero el objetivo es la obtención de una mímica espontánea emocional.

La cara es el espejo de las emociones, desde el amor al odio, pasando por una miríada de graduaciones sutiles que va de la alegría extrema a la profunda desesperación. El cirujano no puede prometer al enfermo un retorno a la normalidad con el tratamiento paliativo, pero deberá esforzarse por obtener un resultado simétrico en reposo y durante la mímica voluntaria.

El tratamiento paliativo debe lograr una rehabilitación a la vez estética y funcional, en particular en el nivel orbitario donde las consecuencias de la exposición corneal deben ser prevenidas o tratadas a veces con urgencia.

Los autores de este capítulo desean revalorizar las técnicas que consideran más eficaces hoy en día, precisando los puntos técnicos más útiles. Proponen un plan de tratamiento global de la parálisis facial (corrigiendo en un tiempo todos los niveles de la cara) así como de la paresia facial.

En el tratamiento de la parálisis facial y de la paresia, insisten en la importancia de los gestos contralaterales sobre el lado sano.

Daniel Labbé : *Chirurgien plasticien des Hôpitaux, centre hospitalier universitaire de Caen, service de chirurgie maxillofaciale et chirurgie plastique, niveau 14, avenue de la Côte-de-Nacre, 14033 Caen cedex, France.*
Jacques Bardot : *Chirurgien plasticien des Hôpitaux, professeur des Universités, centre hospitalier universitaire de la Conception, 147, boulevard Baille, 13385 Marseille cedex 5, France.*
Darina Krastinova : *Chirurgien plasticien des Hôpitaux, centre médicochirurgical Foch, 40, rue Worth, BP 26, 92151 Suresnes cedex, France.*

Reparación nerviosa precoz

Sutura nerviosa

En caso de sección, la sutura directa de las extremidades nerviosas, efectuada lo antes posible, da al nervio facial las mejores posibilidades de recuperación.

VÍA DE ACCESO

Debe permitir acceder al nervio en zona sana, y luego progresar hasta la lesión teniendo en cuenta la topografía de las diferentes ramas *(fig 1)*.

En las porciones intracraneales e intrapetrosas, en la realización de la vía de acceso interviene un neurocirujano o un otorrinolaringólogo.

En la porción retroparotídea, extracraneal, la vía de acceso puede ser clásica en bayoneta o de tipo lifting (cf fig 4A).

La disección pasa detrás de la parótida, sin rotura glandular.

La emergencia del nervio facial se encuentra en la prolongación del cartílago del trago. El VII se encuentra entre el vientre posterior del digástrico hacia afuera y la apófisis estiloides, palpable hacia dentro.

El cirujano sin experiencia podrá utilizar un neuroestimulador para identificar más fácilmente el tronco del nervio.

Más hacia adelante, la interrupción nerviosa se encuentra a nivel de las ramas de división del nervio facial en la parótida, o más por debajo a nivel del plexo geniano descrito por Le Quang [19]. Las ramas de división del VII se apoyan, a este nivel, sobre la aponeurosis maseterina. Se disponen de forma variable en abanico o en red, intercambiando anastomosis al contacto con la bola de Bichat. Las ramas eferentes transcurren luego debajo de la capa superficial de los músculos cutáneos.

En una urgencia, el acceso de esta región puede hacerse directamente por la herida o por la pérdida de sustancia. En los 3 primeros días después de la interrupción nerviosa, es útil servirse de un neuroestimulador para encontrar y luego identificar las ramas distales del VII que son extremadamente finas.

Secundariamente, el acceso es mucho más difícil y necesita a menudo buscar el tronco del nervio en su origen, después de efectuar la disección del VII intraparotídeo para identificar todas las ramas nerviosas seccionadas. La localización de las ramas distales es mucho más aleatoria.

La rama frontal del nervio facial se lesiona a veces durante los accesos quirúrgicos de la región periorbitaria por vía coronal. Puede ser lesionada por estiramiento o cortada. Su trayecto se proyecta aproximadamente sobre una línea que va del lóbulo de la oreja hasta un punto situado 1 cm por encima de la cola de la ceja.

En caso de lesión, el acceso directo es imposible sin cicatriz evidente.

La rama mentoniana del VII discurre a nivel del reborde mandibular. Situada inicialmente debajo del plano del músculo platisma, se superficializa a nivel del cruce con los vasos faciales. Su trayecto presenta frecuentes variaciones de altura con respecto al reborde mandibular. A esta rama se accede por cervicotomía.

TÉCNICA DE SUTURA NERVIOSA

La sutura nerviosa debe hacerse de manera atraumática, manipulando las extremidades nerviosas con precaución, bajo microscopio quirúrgico.

Es inútil efectuar una neurólisis intrafascicular o una epineurectomía. El epineuro constituye una de las envolturas del nervio y no debe ser resecada abusivamente.

La sutura se hace sin tracción en zona sana, por puntos epiperineurales que atraviesan simultáneamente epi y perineuro *(fig 2A)*.

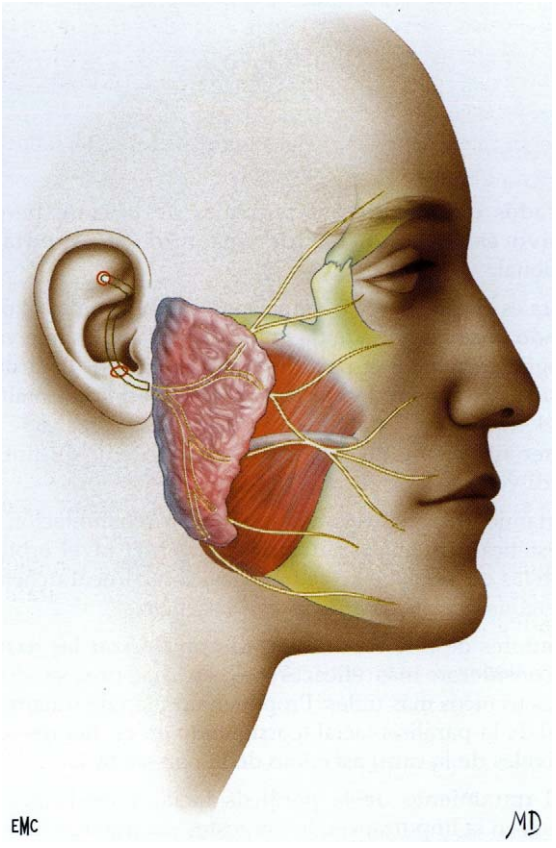

1 *Trayecto del nervio facial y sus ramas de división.*

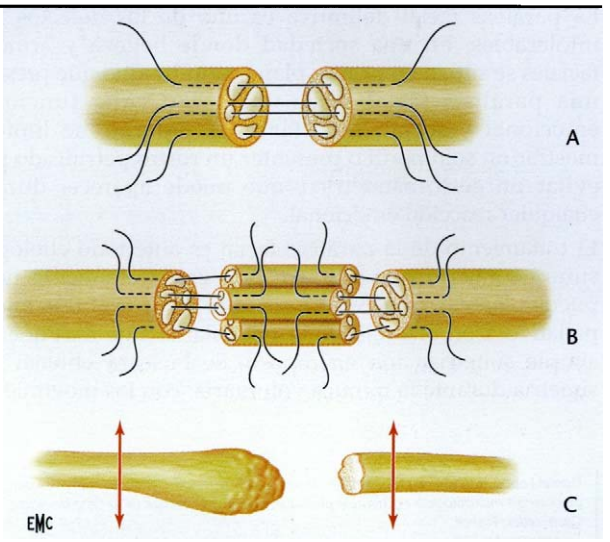

2 *A. Sutura epiperineural.*
B. Injerto nervioso.
C. Resección amplia por encima del neuroma.

Los fascículos a nivel de cada porción de sección nerviosa se afrontan con precisión (los puntos toman el perineuro fascicular de ambas partes de la sutura), mientras que el apoyo epineural garantiza una buena resistencia de las suturas.

Los hilos utilizados son de nailon monofilamento 9/0 o 10/0. Tres a cuatro puntos bastan habitualmente para suturar el tronco del nervio facial. Las ramas terminales son más difíciles de afrontar por el pequeño calibre de las ramas nerviosas.

En una urgencia, es fácil hacer la sutura en zona sana, aunque sea necesario eventualmente efectuar un recorte nervioso mínimo.

Secundariamente, es necesario resecar el neuroma proximal para encontrar una estructura nerviosa sana. Esta resección debe ir algunos milímetros por encima del abultamiento visible del neuroma *(fig 2C)*. El recorte bajo sobre el fragmento distal del nervio, en cambio, no debe ser tan importante. La extensión de la resección nerviosa secundaria hace imposible a veces la sutura sin tensión. En estos casos la modificación del trayecto del VII intrapetroso puede permitir ganar una longitud suficiente para evitar un injerto nervioso.

Todos estos elementos justifican una exploración y una reparación tan rápidas como sea posible de las heridas del nervio facial.

Algunos autores utilizan un manguito de colágeno o cola de fibrina para aumentar la resistencia mecánica de la sutura. Otros, al contrario, evitan utilizar sustancias que pueden provocar una reacción de cuerpo extraño al contacto con la sutura nerviosa. Un punto de cola puede ser útil, en cambio, a nivel de las ramas terminales de calibre demasiado pequeño para permitir la sutura.

SUTURA NERVIOSA: POSTOPERATORIO

La sutura nerviosa no tiene resistencia mecánica antes de finalizar la tercera semana. Los axones deben atravesar la fibrosis de la sutura antes de empezar un crecimiento lento (1 mm/d en las fibras nerviosas distales).

La recuperación se controlará clínicamente y por electromiogramas (EMG) repetidos cada 3 meses. Los primeros signos de crecimiento son eléctricos, y el EMG tiene un valor de control y de pronóstico del crecimiento nervioso.

Injerto nervioso

Es necesario utilizarlo cada vez que la sutura sin tensión es imposible. Deben respetarse algunas reglas:

- evitar toda tracción o manipulación traumática del injerto, principalmente procurando no quitar de forma exagerada el tejido conjuntivo en contacto con el epineuro del injerto,
- invertir el sentido del injerto para evitar la pérdida axonal en las ramas colaterales,
- colocar el injerto nervioso en un lecho receptor sano y bien vascularizado. Es útil colocar en contacto con el hueso un pequeño colgajo o un injerto de epicráneo para proteger el injerto nervioso cuando éste discurre en contacto con el peñasco.

La técnica de sutura es idéntica a la de la sutura nerviosa. Dos puntos de hilo 10/0 son habitualmente necesarios en el extremo de cada injerto *(fig 2B)*.

La zona donante puede ser el plexo cervical superficial, de fácil acceso.

El nervio safeno externo, en cambio, ofrece una longitud más grande de injerto, y sobre todo, una mejor concentración axonal con respecto a su calibre. Dos injertos de safeno externo bastan para injertar un nervio facial (Millesi [22]).

Las condiciones de injerto son ideales en una urgencia, en razón de la ausencia de fibrosis cicatrizal sobre el nervio y sobre el trayecto del injerto. En cambio, las condiciones locales no permiten siempre un injerto durante la primera operación. Es útil entonces marcar las extremidades nerviosas con clips para facilitar la disección durante una operación posterior.

El crecimiento nervioso será más lento después de un injerto que después de una simple sutura nerviosa pues los axones deben pasar por encima de las barreras fibrosas de dos suturas nerviosas.

El seguimiento clínico y electromiográfico será idéntico al de una sutura.

Parálisis facial instalada. Tratamiento paliativo

Estudio inicial

Es indispensable antes de toda decisión de tratamiento paliativo.

EXAMEN CLÍNICO

■ ***Anamnesis***

Precisará la fecha de inicio y la etiología de la parálisis facial, así como el tipo anatómico de la lesión del nervio.

Pueden presentarse dos situaciones:

- interrupción nerviosa completa: existe una sección o una pérdida de sustancia del tronco del nervio facial sin esperanza de recuperación espontánea. Debe considerarse entonces rápidamente el tratamiento paliativo y no vacilar en utilizar los métodos radicales como la transferencia muscular o la reinervación del extremo distal del VII;
- lesión en continuidad del tronco nervioso: se trata de una situación frecuente después de cirugía del neurinoma del acústico. Es necesario, en este caso, tener en cuenta las lesiones anatómicas constatadas sobre el tronco nervioso durante la operación inicial y dejar al nervio el tiempo de recuperarse antes de considerar un tratamiento paliativo irreversible.

Después de 18 meses sin signos de recuperación clínica ni eléctrica, parece razonable considerar un tratamiento paliativo definitivo.

■ ***Examen detallado de la cara***

El *testing* muscular estudia los diez principales músculos de la cara valorándolos de 0 a 3 [22]: 0: ausencia de contracción; 1: contracción mínima; 2: contracción amplia pero sin fuerza; 3: movimiento normal:

- frontal: elevar las cejas;
- superciliar: fruncir las cejas;

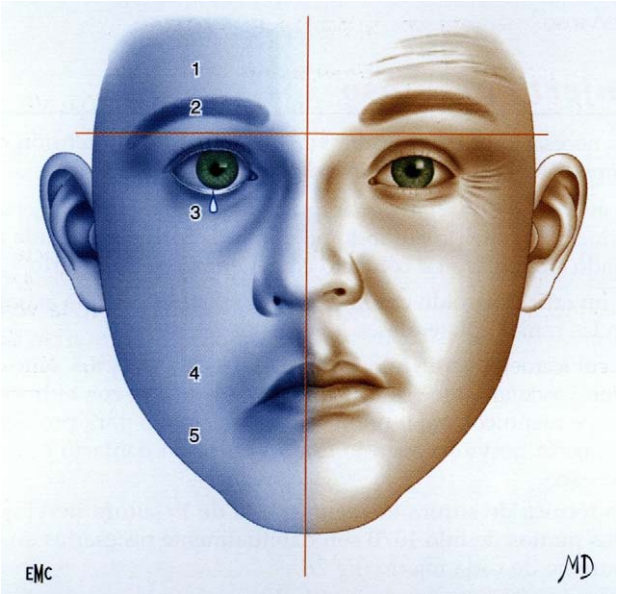

3 *Aspecto clínico de una parálisis facial periférica total en un paciente joven. 1. Borramiento de las arrugas frontales; 2. caída de la ceja; 3. lagoftalmía con elevación del párpado superior; hipotonía y descenso del párpado inferior, epífora; 4. borramiento del surco nasogeniano; 5. caída de la comisura.*

- piramidal: arrugar la raíz de la nariz;
- orbicular palpebral: cerrar los párpados;
- canino y elevador del labio superior: elevar el ala de la nariz;
- gran cigomático: sonrisa;
- orbicular labial: cerrar los labios;
- cuadrado del mentón: bajar el labio inferior;
- buccinador: inflar la mejilla.

Las parálisis parciales se ponen de manifiesto por el *testing*. En la lesión completa unilateral, los signos objetivos son fáciles de encontrar, aun si la mirada del neófito que descubre el rostro paralizado localiza a menudo erróneamente la alteración en el lado indemne porque reacciona con la mímica.

La hemicara paralizada está marcada por la caída y la desviación.

Es necesario distinguir dos tipos de secuelas : morfológicas o estéticas por una parte, y funcionales por otra.

Se estudiarán nivel por nivel *(fig 3)*.

Frontosuperciliar

En reposo, del lado de la lesión, se constata fácilmente la desaparición de las arrugas frontales y la caída de la ceja que, en el paciente de edad, se acompaña a veces de una molestia en la visión lateral.

En la mímica, el pliegue de la frente y el fruncido de la ceja han desaparecido.

Orbitopalpebral

La hendidura palpebral está ampliamente abierta: la oclusión palpebral ya no está asegurada por el músculo orbicular. La elevación del párpado superior, bajo la dependencia del músculo elevador del párpado (inervado por el III) está raramente afectada en el caso de las parálisis faciales.

El elevador del párpado superior, privado de su antagonista el orbicular participa en la lagoftalmía en reposo elevando el borde libre del párpado. Durante el cierre palpebral, los párpados del lado afectado permanecen abiertos y el globo ocular se desvía hacia arriba y hacia fuera, es el signo de Charles Bell. En algunos casos, este signo es menos neto y la elevación del globo se hace mal, lo cual constituye un signo de gravedad que aumenta el riesgo corneal.

Durante el sueño, la oclusión será un poco mejor a causa de la relajación del tono del elevador. Esta relajación explica el descenso del párpado superior en la mirada hacia abajo, independientemente de cualquier contracción del orbicular.

El párpado inferior ha perdido su tono: estará simplemente descendido en el paciente joven. El paciente de edad presentará un ectropión verdadero.

La lagoftalmía se debe a la asociación de la hipertonía del elevador del párpado superior y de la atonía del párpado inferior. La gravedad de la parálisis facial se debe al hecho de que puede acarrear complicaciones oculares: la supresión del parpadeo espontáneo y la exposición nocturna de la córnea provocan desecación y fragilización que causa queratitis y úlceras de la córnea.

La disminución de la acción bacteriostática de las lágrimas favorece las complicaciones infecciosas de tipo conjuntivitis y queratitis.

El lagrimeo tiene varias causas. La eversión del párpado inferior y del punto lacrimal, asociada a la parálisis del orbicular, suprime la bomba lacrimal en dirección de la fosa nasal. La ptosis y la eversión del párpado favorecen la salida de las lágrimas hacia la mejilla.

Tercio medio e inferior de la cara

En reposo, existe un descenso del labio, del ala de la nariz, un borramiento del surco nasogeniano y una caída de la comisura labial. El conjunto de la hendidura labial está desviada hacia el lado sano, los labios son más delgados y un poco evertidos del lado paralizado. Además, la aparición de una hiperactividad del lado sano va progresivamente a atraer la punta de la nariz, la cresta del filtro, el arco de Cúpido y el mentón.

La mejilla, más hueca, es levantada rítmicamente por la respiración.

Durante la mímica, estas deformaciones son exageradas. La oclusión labial carece de fuerza, el paciente no puede inflar sus mejillas. La boca, cuando se abre, adquiere una forma oblicua ovalada desplazada hacia el lado sano.

En el plano funcional, puede existir una molestia respiratoria por colapso inspiratorio del ala de la nariz, y una molestia al comer. Los alimentos se acumulan en el surco gingivoyugal a causa de la parálisis del músculo buccinador que ayuda a empujar los alimentos. La atonía yugal provoca mordeduras durante la masticación. En el paciente de edad con los tegumentos distendidos, la incontinencia salival no es excepcional.

La flacidez de la mejilla y la ptosis de los labios contribuyen a la modificación de la voz o especialmente de la elocución.

■ *Examen clínico complementario*

¿Existen lesiones de otros nervios craneales que pueden repercutir sobre la elección del tratamiento?

- Lesión del V: parálisis de los músculos masticadores, anestesia corneal.
- Lesión del III: lesión oculomotriz.
- Lesión del X: alteraciones de la deglución, paresia del velo del paladar, voz bitonal.

¿Existe una etiología particular susceptible de modificar algunas indicaciones operatorias: por ejemplo, neurofibromatosis de tipo II, origen de lesiones nerviosas múltiples?

EXAMEN ELECTROMIOGRÁFICO

En las primeras semanas después de la parálisis facial (PF), el EMG tiene un valor diagnóstico y pronóstico.

En el estudio de una PF antigua, el EMG confirma la ausencia de procesos de reinervación. Justifica el empleo de procedimientos paliativos no desprovistos de efectos secundarios a nivel de las zonas de tomas nerviosas o musculares.

Por último, ante una lesión parcial o una recuperación anárquica, ayuda a precisar las lesiones o a poner de manifiesto las sincinesias.

Técnicas de tratamiento paliativo

ANASTOMOSIS NERVIOSAS

■ *Anastomosis hipoglosofacial*

Descrita por primera vez en 1901, la anastomosis XII-VII es aún una operación paliativa muy empleada en el tratamiento de la parálisis facial definitiva.

Técnica

La incisión es la de una parotidectomía, prolongada hacia el ángulo y el reborde inferior de la mandíbula *(fig 4A)*. Después de localizar el VII, el XII se aborda entre la vena yugular y los vasos carotídeos. El vientre posterior del digástrico se aparta y la rama descendente del XII se

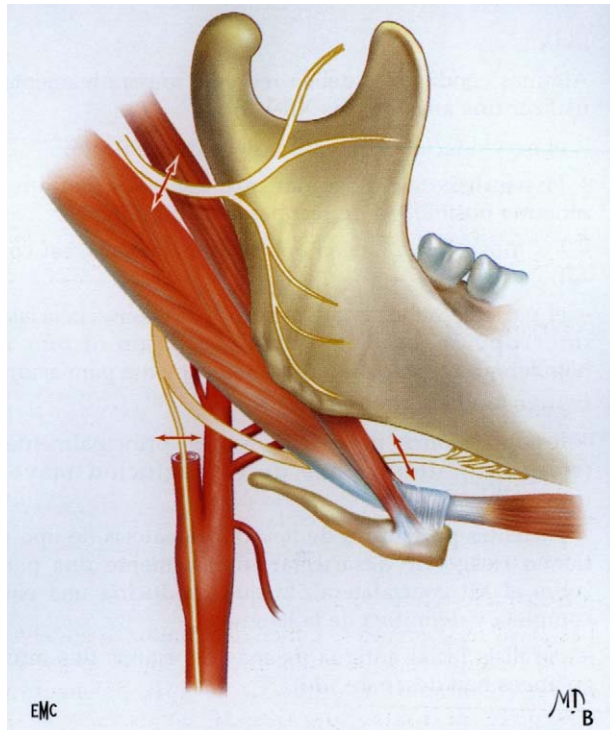

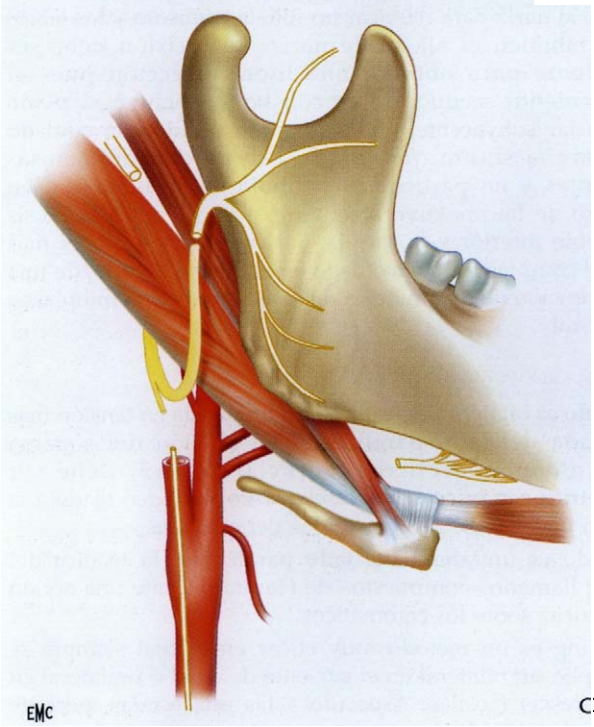

4 *Anastomosis hipoglosofacial. En punteado, tronco del facial y distal del hipogloso.*
A. Vía de acceso clásica de parótida disimulada de lifting.
B. Sección del VII y XII.
C. Sutura sin tensión.

secciona para permitir la movilización hacia arriba del tronco nervioso. El tronco del nervio hipogloso mayor se corta a su salida del triángulo de Pirogoff antes de su penetración en los músculos de la lengua *(fig 4B)*. La porción proximal del tronco del XII es entonces liberada y el nervio se pasa por afuera o bien por dentro del vientre posterior del digástrico para llegar, sin tensión, al tronco del nervio facial en la región parotídea donde se hace la anastomosis *(fig 4C)*.

Algunos autores suturan la rama descendente del XII al extremo distal del nervio cortado, para prevenir la atrofia lingual. Otros autores han propuesto dividir longitudinalmente el nervio hipogloso mayor para conservar los movimientos de la lengua. Esta última variante técnica da un mal resultado tanto en la preservación de los movimientos de la lengua como en el crecimiento nervioso facial.

Indicaciones

Algunas condiciones deben reunirse imperativamente para realizar una anastomosis XII-VII:

- el nervio facial extracraneal debe estar intacto;
- la parálisis facial permanente debe ser definitiva, sin ninguna posibilidad de recuperación espontánea;
- los músculos cutáneos deben estar intactos, así como el XII;
- el paciente debe ser advertido de las consecuencias de la interrupción del XII (parálisis y amiotrofia de la hemilengua) y preparado psicológicamente para asumirlas.

Existen también contraindicaciones:

- lesión de otros nervios craneales, principalmente el X (riesgo de alteraciones de la deglución mayores e irreversibles);
- pacientes portadores de neurofibromatosis de tipo II que tienen riesgo de desarrollar ulteriormente una parálisis sobre el XII contralateral, lo que produciría una parálisis completa y definitiva de la lengua;
- parálisis facial antigua de más de 4 años (los músculos cutáneos han desaparecido).

Resultados

La anastomosis XII-VII es una operación eficaz que conduce a la restauración de un tono y una simetría en reposo en 4 ó 6 meses.

Los movimientos voluntarios se desarrollan hasta los 18e meses, predominando en el tercio medio de la cara.

Una reeducación bien realizada da una apariencia de sonrisa normal durante la contracción voluntaria.

Los resultados son mucho mejores cuando la operación ha sido precoz después de la aparición de la parálisis facial.

Sin embargo, el cierre completo del ojo es a menudo imposible. En el 80 % de los casos, ocurren sincinesias con los movimientos en masa de la hemicara, que dan una cara gesticulante durante los movimientos reflejos o de masticación.

En un cierto número de casos, estos movimientos conducen a una hiperactividad o a un espasmo molesto del lado reanimado (15 % de los casos).

A nivel de la zona donante, la atrofia de la hemilengua es variable de un paciente a otro, molesta en el 25 % de los casos.

Los mejores resultados se obtienen en los pacientes de menos de 60 años, operados en el año siguiente a la aparición de la parálisis facial.

■ *Otras anastomosis nerviosas*

Anastomosis XI-VII

La anastomosis entre la rama externa del nervio espinal y el nervio facial ha sido la primera realizada (Drobnik en 1879). Deja una parálisis molesta a nivel del trapecio y la recuperación funcional facial es mediocre.

Anastomosis V-VII

Este tipo de anastomosis ha sido propuesta después de petrosectomía, o extirpando uno de los nervios temporales profundos (nervios motores del músculo temporal).

Anastomosis transfaciales

Propuestas en 1970 por Scaramella [30], su principio se basa en reinervar el VII paralizado a partir de las ramas distales del VII contralateral sano.

Uno o varios injertos de safenos, de 25 a 30 cm de largo, atraviesan la cara para ponerse sobre el VII paralizado a nivel de su tronco o a nivel de sus ramas terminales.

Esta técnica ha sido retomada por otros autores en dos tiempos para dejar a los axones el tiempo de alcanzar el extremo del injerto antes de hacer la sutura distal [1].

Esta idea original se enfrenta con el problema de la longitud del crecimiento nervioso, la necesidad de dos tiempos operatorios y con la dificultad para elegir las ramas donantes debido a la variabilidad de la anatomía del VII.

Los resultados, en los mejores casos, dan una inervación baja, movimientos en masa y sincinesias. Son, en general, decepcionantes.

LABIOS

■ *Suspensiones y métodos estáticos*

Escisión nasogeniana

Diseñada en huso sobre toda la altura del surco nasogeniano *(fig 5A)*, la escisión es ancha y profunda. El dibujo se hace sobre el enfermo despierto en posición sentada y comparando con el lado sano. Debe subir por encima del ala de la nariz para reubicar no sólo la comisura y los labios sino también el ala de la nariz. La escisión debe ser suficiente para obtener una hipercorrección pues el relajamiento secundario es constante. Incluye el plano muscular subyacente, que será reconstituido con cuidado durante la sutura *(fig 5B)*. Se han descrito numerosas variantes y en particular, el dibujo en «oriflama» o en «hierro de lanza» cuyo objetivo es luchar contra la ptosis del labio inferior y la mejilla. Salvo excepción, no es más que el complemento, efectuado en el mismo tiempo, de una intervención de reanimación de los labios de tipo mioplastia temporal.

Lifting cervicofacial útil en el paciente de edad

Cuando es bilateral, es asimétrico con puesta en tensión más marcada del lado paralizado. La tensión del sistema musculoaponeurótico superficial (SMAS) debe ser asimétrica con tracción sobre el SMAS parotídeo fijado a la región malar y fijación mastoidea del platisma.

Cuando es unilateral del lado paralizado, la técnica del lifting llamado «compuesto» de Hamra permite una acción más eficaz sobre los cigomáticos.

El lifting es un método muy eficaz en el cual siempre se debe pensar: bilateral en el paciente de edad o unilateral en las paresias faciales. Asociado a las miectomías, permite afinar el resultado de una reanimación.

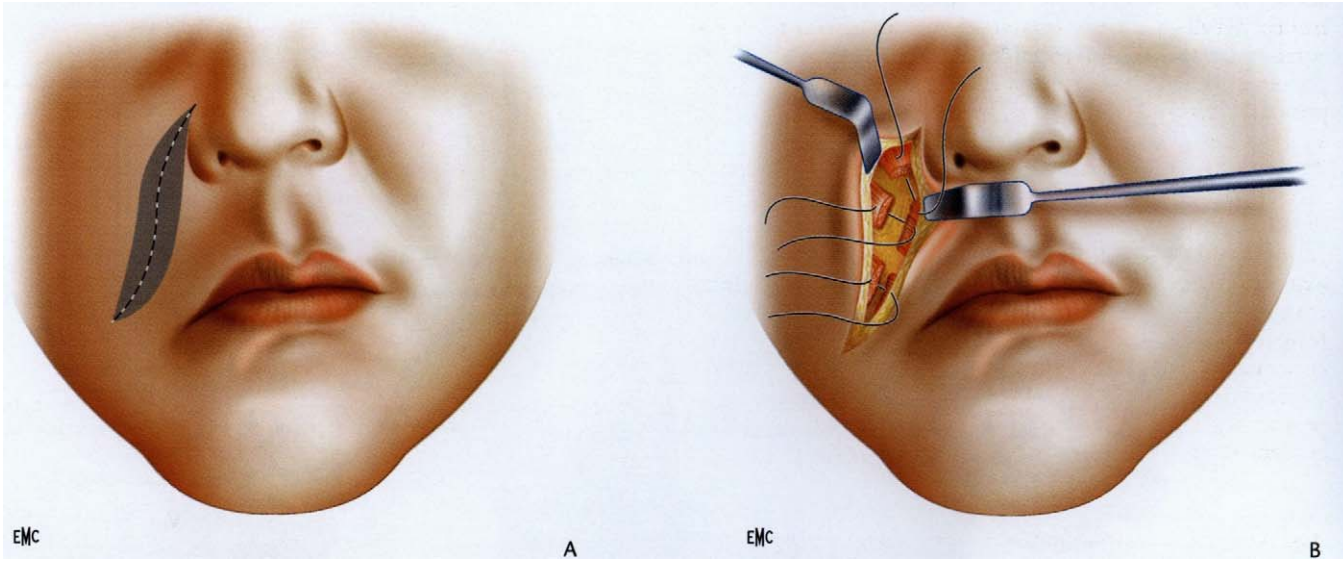

5 *Resección del surco nasogeniano.*
A. Huso a ambos lados del surco.
B. Sutura del plano profundo.

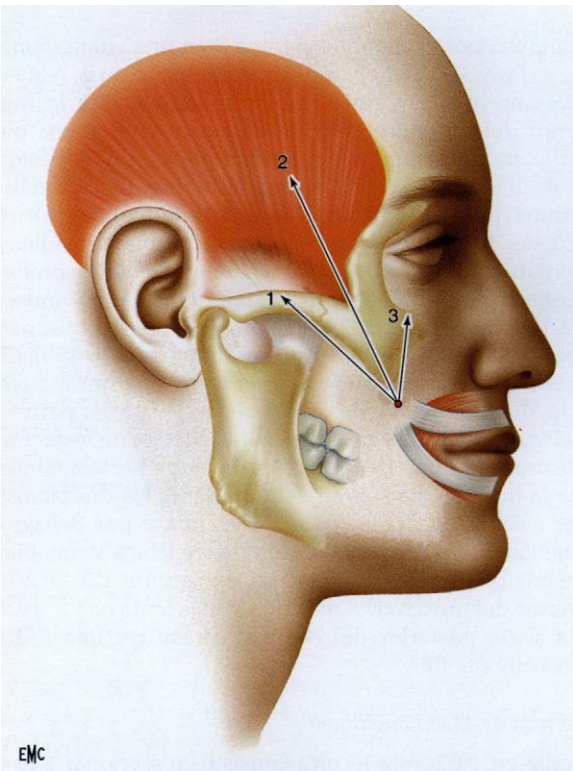

6 *Suspensión pasiva de los labios. 1. Al cigoma; 2. Al temporal; 3. Al cuerpo del malar.*

Suspensión comisural

Consiste en suspender la comisura y los labios al cigoma, al malar o a la aponeurosis temporal. Se necesitan una o varias tiras de fascia lata, con un trayecto directo o por medio de un ocho de Gillies *(fig 6)*.

La suspensión puede asociarse a una resección nasogeniana en el caso de que una reanimación de los labios no pueda realizarse. El resultado que puede ser bueno en reposo es siempre mediocre con la mímica.

Queiloplastias [7]

En los casos en los que la distensión labial es mayor, la queiloplastia consiste en una resección triangular labial seguida de una sutura en tres planos. Tiene el inconveniente de añadir una cicatriz a la parálisis labial, pero es útil en caso de distensión importante particularmente en el paciente de edad. En este caso puede utilizarse en el labio inferior asociada a una reanimación del labio superior por mioplastia temporal.

■ *Mioplastias*

Las mioplastias utilizan los músculos adyacentes, de inervación diferente (V) para reanimar las funciones normalmente atribuidas a los músculos faciales paralizados. La primera mioplastia remonta a Lexer, que utilizó el músculo masetero a principios de siglo.

Algunos datos anatomofisiológicos refuerzan la elección de una mioplastia: simultaneidad de acción con los músculos de la mímica, proximidad y existencia de un reflejo trigeminofacial. La proximidad hace preferir a los músculos temporales y masetero inervados por el V.

El músculo movilizado durante la mioplastia debe conservar su inervación y su vascularización. Debe tomarse en cantidad suficiente y teniendo en cuenta el sitio de sus pedículos vasculonerviosos. De lo contrario, evoluciona inexorablemente hacia la atrofia y no conserva ninguna capacidad contráctil.

La inserción de la transferencia muscular en el labio se hace en función del tipo de sonrisa. El estudio de la sonrisa del paciente en preoperatorio permitirá acercarse lo más posible a la simetría en reposo y durante la contracción.

Se cita a continuación la clasificación de Rubin [28] en tres grupos de sonrisas *(fig 7)*:

– la sonrisa Mona Lisa (67 % de las sonrisas en la población general) en la cual los cigomáticos mayores levantan las comisuras, y el labio superior contraído deja ver sólo la arcada dentaria superior (en este caso, la inserción del trasplante muscular se hará sobre el cigomático mayor cercano a la comisura);

– la sonrisa canina (31 %) en la cual los músculos elevadores del labio superior son predominantes. Estos músculos se

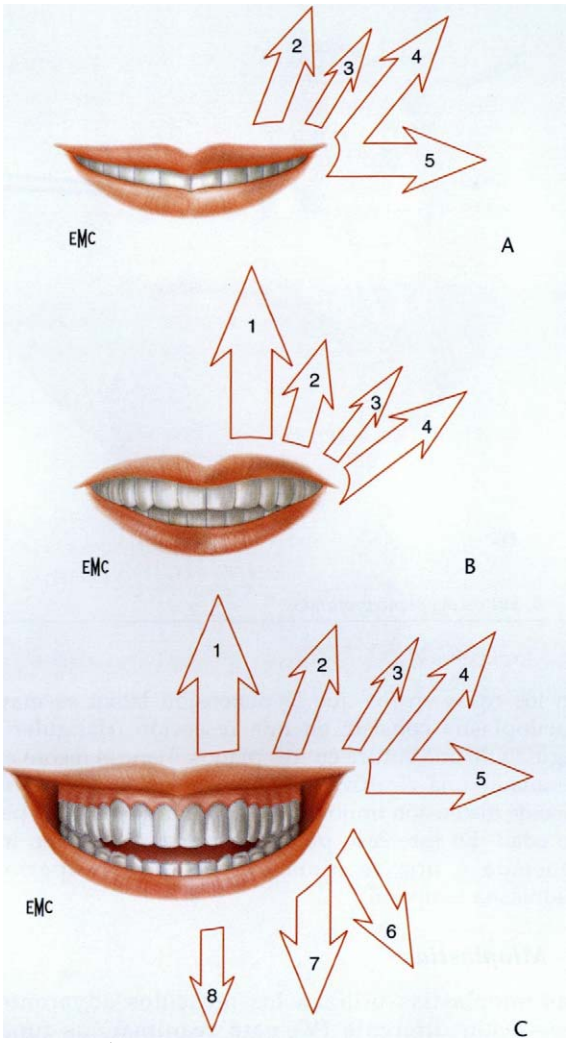

7 *Los tres tipos de sonrisa (Rubin).*
A. Mona Lisa (67 % de los casos): gran cigomático predominante.
B. Canina (31 % de los casos): elevadores predominantes.
C. Dientes completos (2 % de los casos): elevadores y depresores se contraen simultáneamente.
1. Elevadores del labio superior; 2. canino; 3. cigomático menor; 4. cigomático mayor; 5. risorio buccinador; 6. triangular de los labios; 7, 8. cuadrado del mentón.

contraen en primer lugar exponiendo los caninos. Luego, la contracción de las comisuras lleva el labio hacia arriba y hacia fuera (en este caso, la inserción se hará sobre los elevadores del labio, cerca de la comisura y debajo del ala de la nariz, así como sobre el cigomático mayor);

– la sonrisa con dientes completos (2 %): los músculos elevadores del labio superior, el cigomático mayor y los depresores del labio inferior se contraen al mismo momento y exponen las arcadas dentarias superior e inferior (se deberá entonces asociar a la inserción sobre los elevadores del labio superior y sobre el cigomático mayor una disminución del cuadrado del mentón del lado sano).

Mioplastia del temporal *(fig 8)*

• *Tipo Gillies* [10]

Las técnicas de utilización del músculo temporal girado de tipo Gillies han evolucionado mucho en los últimos cincuenta años. La extracción muscular debe ser de tamaño suficiente (este punto ya ha sido subrayado) para evitar una fibrosis secundaria. El músculo se pasa en el tejido celular

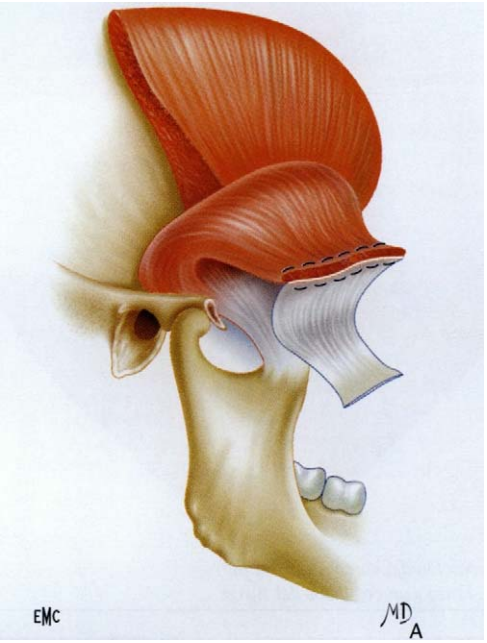

8 *Mioplastia del temporal.*
A. Alargamiento por la aponeurosis temporal consolidada.

subcutáneo por encima del cigoma o en una entalladura de éste, y provoca siempre un abombamiento más o menos importante de la región. Rubin, cuando extrae la mitad anterior del músculo temporal, la sustituye por una pieza de silicona para evitar el hueco temporal muy antiestético que aumenta el relieve del abombamiento cigomático. Algunos toman todo el músculo tallado en múltiples lengüetas. La extracción muscular es a menudo insuficiente en longitud para alcanzar la comisura, y por ello se prolonga por una banda de aponeurosis temporal unida al músculo *(fig 8A)*. Ésta se inserta sobre el modiolo y el labio superior y sobre el surco nasogeniano. En algunos casos la fijación puede ser asegurada sobre todo el labio superior e inferior por medio de un ocho de Gillies de fascia lata, en particular en el paciente de edad. La mitad del ocho está en la comisura, cada uno de los bucles se dirige horizontalmente hacia la línea media sobrepasándola sobre los dos labios. El bucle efectúa un doble paso por encima y por debajo del bermellón, asegurando un sostén de los labios y una buena transmisión de las fuerzas. La extracción de la mitad posterior del músculo [14] más fina y más larga con resección de la parte posterior del cigoma, constituye una mejoría interesante *(fig 8B)*.

• *Técnica de Mac Laughlin* [21]

Descrita en 1952, esta técnica consiste en seccionar a la vez la apófisis coronoides y el tendón del temporal, punto móvil del músculo. A través de la apófisis coronoides se pasa una cinta de fascia lata que será fijada sobre el modiolo y el labio superior. Esta técnica da buenos resultados, en particular sobre el plano dinámico pero corre el riesgo de reabsorción de la fascia lata injertada, que puede atrofiarse o estirarse *(fig 8C)*.

• *Mioplastia de alargamiento del músculo temporal* [17]

Esta técnica transfiere el tendón del músculo temporal directamente de la apófisis coronoides sobre el labio superior. Se trata de una transferencia del punto móvil de la apófisis coronoides hacia el labio superior con modificación del punto fijo temporal.

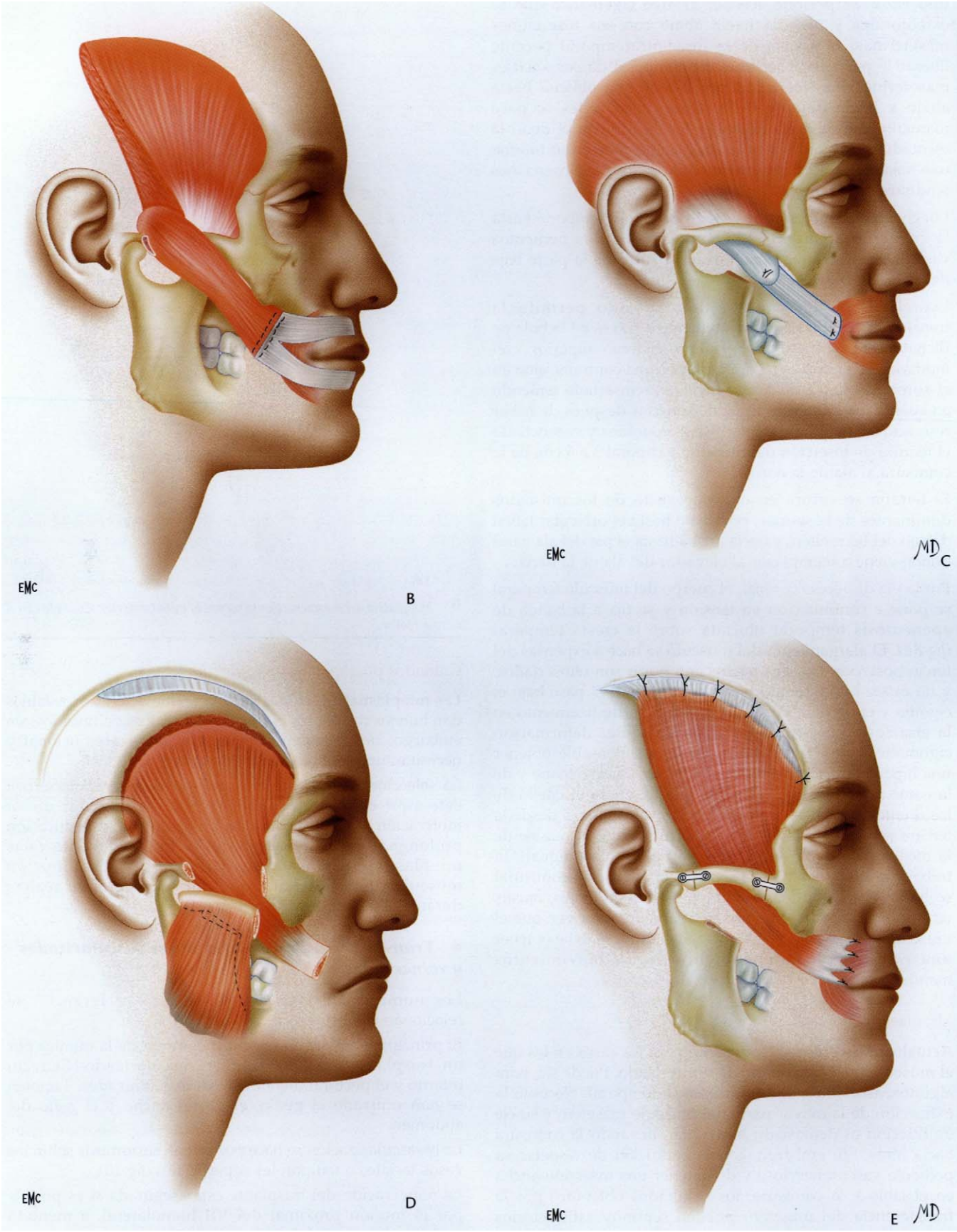

8 *(continuación) B. Mioplastia de Gillies modificada. Utilización de la mitad posterior del músculo.*
C. Mac Laughlin. Banda de fascia lata entre apófisis coronoides y labios.
D. Mioplastia de alargamiento (D Labbé). Liberación total del músculo sobre sus dos pedículos profundos.
E. Ensanchamiento del tendón y fijación sobre los labios. Puesta en tensión y reinserción sobre la mitad anterior de la cresta temporal.

La vía de acceso es la coronal clásica. Un despegamiento de tipo *mask lift* permite acceder al arco cigomático que se osteotomiza y bascula hacia abajo con sus inserciones maseterinas. El acceso de la fosa intratemporal permite liberar la parte baja del músculo temporal de sus anclajes maseterinos. La liberación por osteotomía oblicua hacia abajo y hacia delante del proceso coronoides se hace manualmente después de haber localizado con el dedo la escotadura sigmoide, y utilizando como protección interna una hoja maleable. El fragmento óseo incluye las inserciones tendinosas del temporal.

Luego, el músculo es desinsertado de la fosa temporal hasta la cresta infratemporal liberando así los dos pedículos vasculonerviosos que penetran por dentro de la parte baja del músculo *(fig 8D)*.

Esta liberación completa del músculo permite la transferencia del tendón directamente a través de la bola de Bichat hacia el surco nasogeniano, el labio superior y el modiolo. El tendón es recuperado por una contraincisión en el surco nasogeniano. A este nivel, es reinsertado teniendo en cuenta los diferentes tipos de sonrisas después de haber resecado el fragmento de apófisis coronoides y ensanchado el tendón de inserción del músculo temporal 3 a 4 cm, de la comisura al ala de la nariz.

El tendón se sutura en el sitio exacto de los músculos dominantes de la sonrisa, por abajo hasta el orbicular labial debajo del bermellón, y hacia arriba hasta el pie del ala nasal donde viene a reemplazar al elevador del ala de la nariz.

Por la vía de acceso coronal, el cuerpo del músculo temporal se pone a continuación en tensión y se fija a la banda de aponeurosis temporal ubicada sobre la cresta temporal *(fig 8E)*. El alargamiento del músculo se hace a expensas del tercio posterior. Los dos tercios anteriores son reinsertados, y no existe hundimiento temporal residual. El paso bajo el cigoma y en la bola de Bichat asegura su deslizamiento en la sisarcosis masticatoria y evita cualquier deformación cigomaticomalar. Es evidentemente indispensable obtener una hipercorrección provisional del surco nasogeniano y de la comisura labial con un rictus que descubre el cuello de los dientes y la encía. La reeducación se comienza desde la tercera semana postoperatoria. Insistirá sobre el masaje de la mejilla, a la vez externo (manual) e interno (lingual). El trabajo de los labios y de la sonrisa con elevación comisural se hará solicitando los movimientos mandibulares, ajuste, retropulsión, diducción. Pero rápidamente, una vez que el músculo ha sido transferido en su conjunto, se debe obtener una contracción independiente de los movimientos mandibulares.

Mioplastia del masetero

Actualmente se reserva en general para los casos en los que el músculo temporal no puede ser utilizado. Puede ser, para algunos, asociada a una transferencia temporal. Necesita la extracción de la mayor parte del músculo masetero y su eje de tracción es demasiado horizontal, llevando la comisura hacia atrás. Sin embargo, con la condición de respetar su pedículo vasculonervioso y de obtener una inserción ancha en el labio y la comisura, los resultados obtenidos por la transferencia del masetero pueden ser muy satisfactorios *(fig 9)* La utilización de una pequeña banda muscular anterior fracasa siempre en razón de la disposición anatómica del nervio motor de este músculo. Baker [3] recomienda la utilización del músculo en su totalidad para la transferencia sobre los labios.

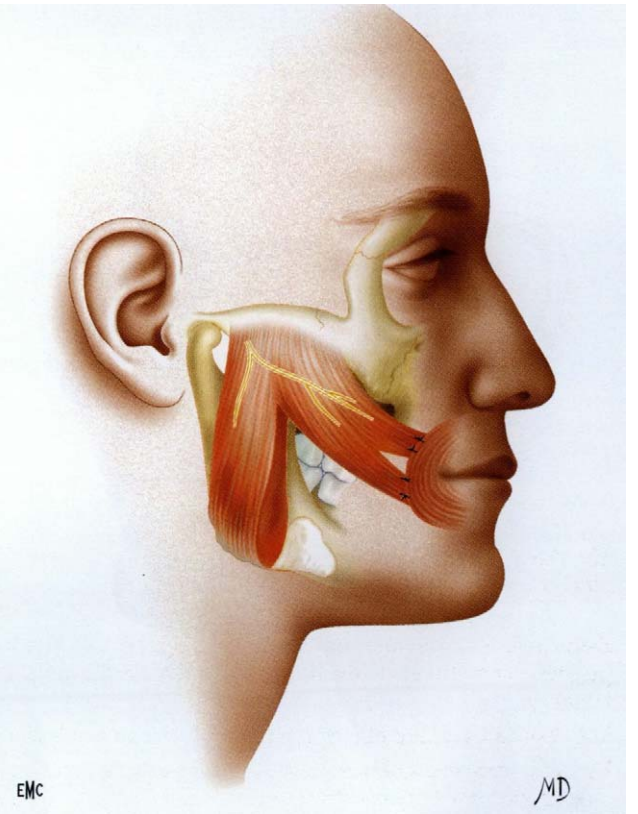

9 *Mioplastia del masetero. Por lo menos la mitad anterior. Cuidado con el nervio motor.*

Cuidados postoperatorios

Las mioplastias utilizadas para la reanimación de los labios dan buenos resultados estáticos y dinámicos voluntarios, sin embargo, no permiten obtener una mímica emocional y necesitan una reeducación cuidadosa.

La selección de los enfermos que pueden beneficiarse con este tipo de cirugía debe hacerse en función de su motivación y de su capacidad de asumir una reeducación prolongada en el postoperatorio. Evidentemente estas mioplastias deben acompañarse de una disminución muscular del lado sano, que por lo general se realiza durante el mismo tiempo quirúrgico.

■ *Transferencias musculares libres vascularizadas y reinervadas*

Los nombres de Harii [12], O'Brien [27] y Terzis [37] se relacionan con estas técnicas.

El principio consiste en restaurar el motor de la mímica por un trasplante muscular libre revascularizado. El recto interno y el pectoral menor son los más utilizados. También se han utilizado el pedio, el dorsal ancho y el recto del abdomen.

La revascularización se hace por microanastomosis sobre los vasos faciales o temporales superficiales *(fig 10)*.

La reinervación del trasplante está asegurada si es posible por el muñón proximal del VII homolateral, a menudo prolongado por un injerto nervioso.

Cuando el nervio facial homolateral no es utilizable, es necesario entonces recurrir a un injerto nervioso transfacial o a una reinervación por el XII o los nervios temporales profundos homolaterales.

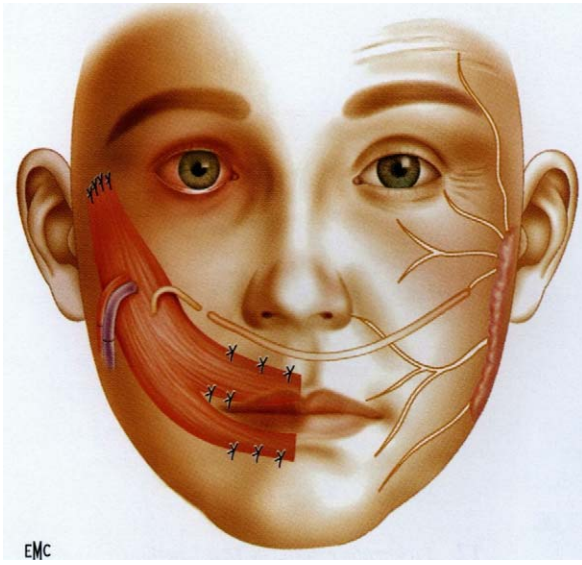

10 *Transferencia muscular libre revascularizada reinervada. Reinervación por injerto nervioso transfacial.*

Estas técnicas, en manos de cirujanos con experiencia, pueden tener buenos resultados sobre la banda muscular labial.

Los resultados sobre el cierre palpebral no son tan buenos.

Los colgajos musculares libres reinervados aumentan la posibilidad del crecimiento nervioso y de la microcirugía.

Por lo tanto, se necesitan múltiples tiempos quirúrgicos.

Estas técnicas no se utilizan frecuentemente en el tratamiento paliativo de la parálisis facial.

FRONTO-ORBITOPALPEBRAL O FACIAL SUPERIOR

■ *Párpados*

La reanimación de los párpados paralizados es una prioridad cuando existen complicaciones corneales. En el niño y el adulto joven, en ausencia de sufrimiento corneal, la búsqueda de una oclusión no justifica los tratamientos quirúrgicos intempestivos, pero se impone un control riguroso.

La multiplicidad de técnicas descritas para tratar los párpados paralizados muestra que ninguna es perfecta. Las técnicas estáticas y dinámicas tienden a tratar la lagoftalmía y reducir el lagrimeo.

Procedimientos estáticos: blefaro y tarsorrafias

Las primeras sólo necesitan un simple avivamiento sin resección del tarso y dejan menos secuelas cuando son provisionales. Se describirán aquí las dos blefarorrafias más utilizadas.

• *Blefarorrafia externa (fig 11A)*

Se realiza en espera o en asociación con una cirugía de reanimación. Consiste clásicamente en un avivamiento del cuarto externo de los párpados y sutura de ambos. El avivamiento de los dos párpados responde a la regla del 2/1. La zona de avivamiento inferior es el doble de la superior (Krastinova-Lolov [in 13]). La incisión va hasta el canto externo o se detiene a algunos milímetros hacia dentro. La incongruencia de los bordes se absorbe muy bien

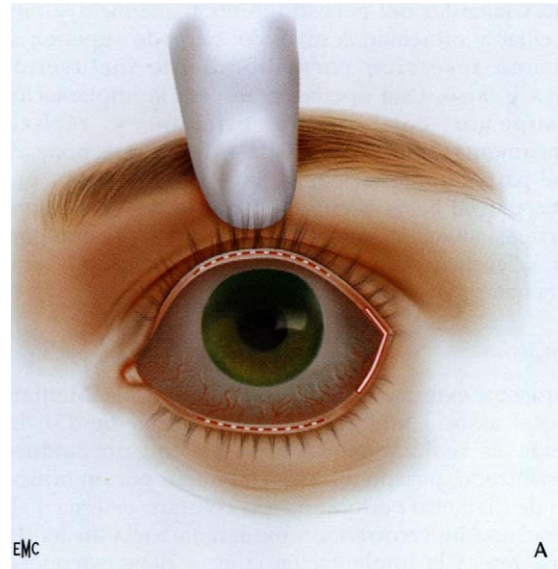

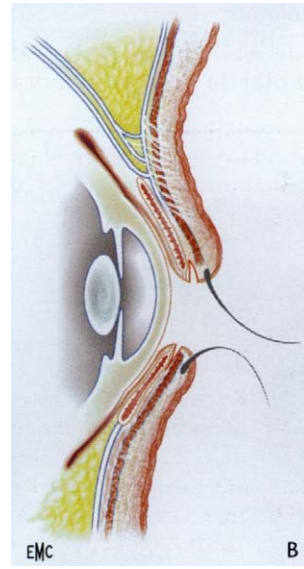

11 *Blefarorrafia.*
A. Externa, el borde inferior es el doble del borde superior. En punteado, mediana provisional en caso de urgencia oftalmológica.
B. Apertura del borde libre sin resección.

y permite tratar el ectropión simultáneamente a la protección corneal sin acortar demasiado la hendidura palpebral. La incisión simple de la línea gris con apertura en «hoja de libro» *(fig 11B)* sin resección no expone al riesgo de triquiasis durante la creación de esta blefarorrafia. La sutura se hace por dos puntos en U sobre un tubo de silicona o un rollo de gasa grasa que se deja 10 a 12 días.

La blefarorrafia mediana realizada en caso de riesgo importante de complicación ocular grave es provisional *(fig 11A)*.

• *Blefarorrafia interna extrapuntual de Terson* [36]

Cuando se efectúa con éxito, trata el lagrimeo reaplicando los dos puntos lagrimales sobre la conjuntiva bulbar y permite así esperar un refuncionamiento de la bomba lagrimal. Su resultado es siempre antiestético.

• *Tarsorrafias*

El avivamiento llega hasta el tarso con resección parcial del borde libre y las suturas se apoyan sobre el fibrocartílago. Se distingue:

– la tarsorrafia externa clásica con avivamiento del tarso y preservación de las pestañas. Existe un riesgo de entropión-triquiasis si se realiza secundariamente;

– la tarsorrafia de Mac Laughlin [21] *(fig 12)*. Se extirpa un segmento triangular del párpado inferior que incluye piel, reborde ciliar y orbicular. A nivel del párpado superior, se efectúa una resección correspondiente incluyendo conjuntiva y tarso. Esta operación respeta la implantación ciliar superior con un fin estético, y realiza, simultáneamente, una cantoplastia externa que pone en tensión el párpado inferior. En la mayoría de los casos, una tarsorrafia parcial basta si cubre un cuarto del borde libre. Disminuye así suficientemente la hendidura palpebral para proteger la córnea pero es a menudo demasiado visible estéticamente.

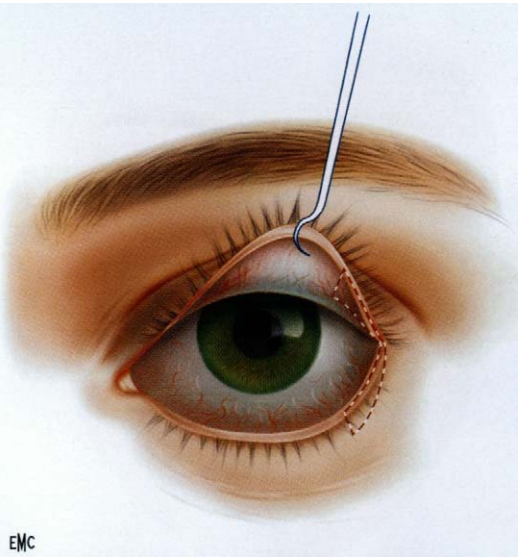

12 *Tarsorrafia externa de Mac Laughlin.*

- *Cantoplastias*

– Cantoplastia externa de Edgerton modificada Montandon [23] que associa tarsorrafia y cantopexia *(fig 13)*. La cantopexia es realizada gracias a un colgajo cutáneo desepidermizado, pasado a través del hueso por un orificio de 5 mm de diámetro perforado en la columna externa de la órbita, con una hipercorrección moderada hacia arriba. La tarsorrafia reseca la implantación ciliar y debe extenderse discretamente sobre el párpado inferior.

– Cantopexia externa por vía de *mask lift*: se realiza al mismo tiempo que una mioplastia temporal para reanimación de los labios o los párpados. Su objetivo es obtener una horizontalización del borde libre del párpado inferior. Sólo puede tener eficacia si se asocia a un

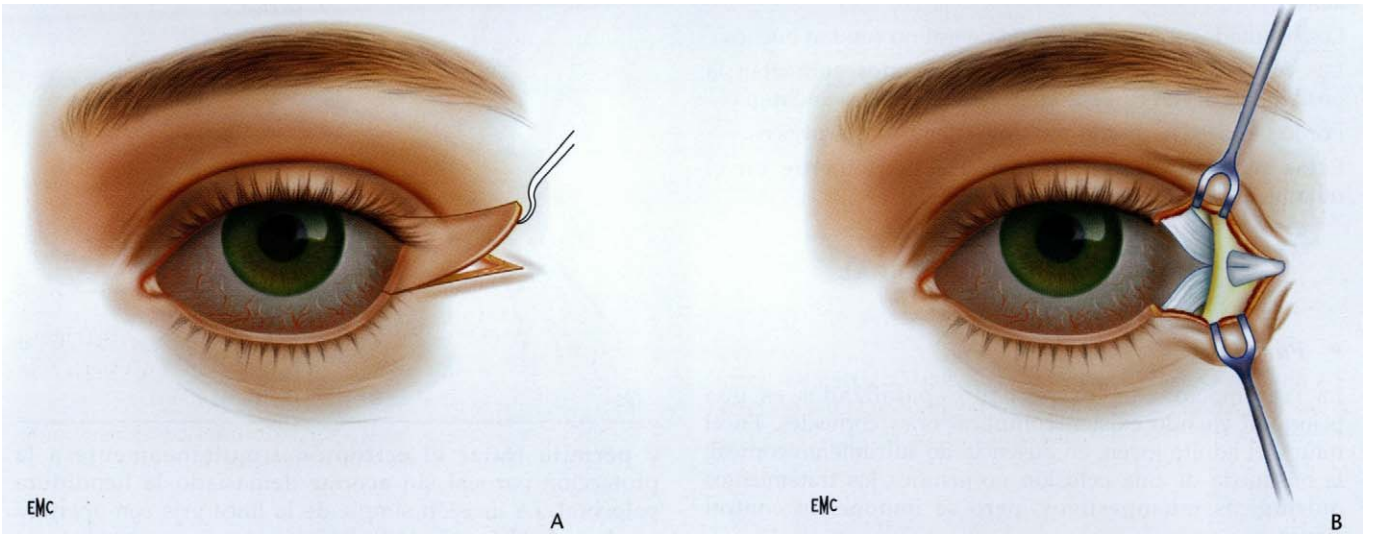

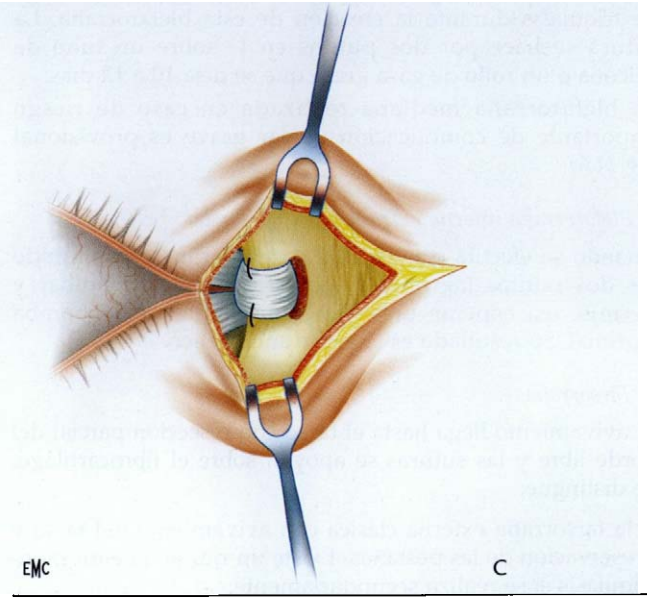

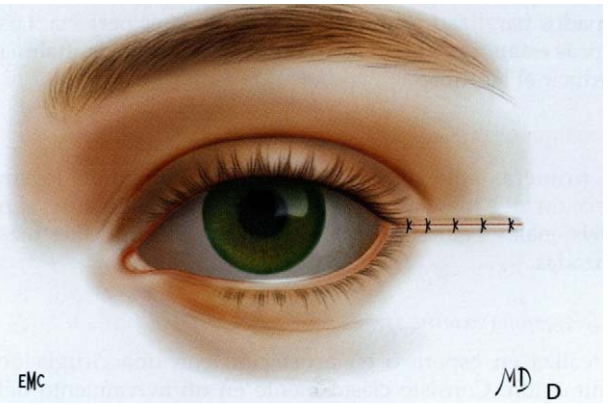

13 *Tarsorrafia cantopexia Montandon.*
A. Desepidermización de un colgajo cantal externo extendido.
B. Borde palpebrales.
C. Paso transóseo y sutura.
D. Puesta en tensión y sutura.

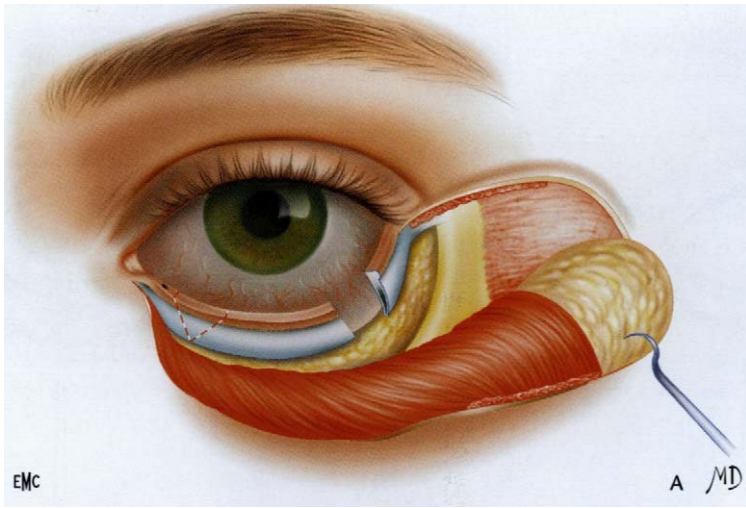

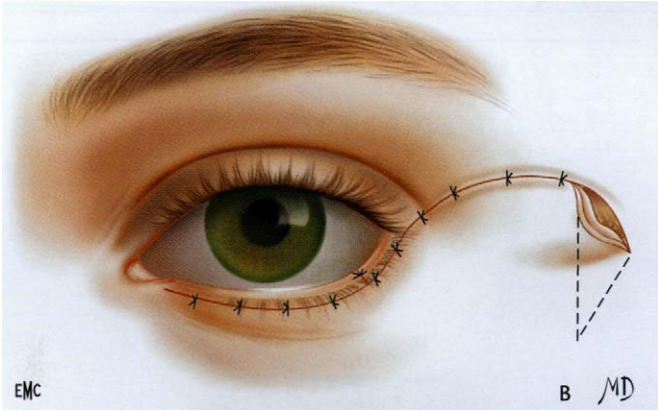

14 *Procedimiento de Kuntz-Szymanowski.*
A. Colgajo y resección tarsoconjuntival externa.
B. Puesta en tensión y resección temporal.

remodelamiento óseo de la órbita. Es entonces bilateral y asimétrica. En el paciente de edad su eficacia es transitoria [16].

– Cantoplastia interna: asocia una blefarorrafia endopuntual a un colgajo en V invertida cantal interno. La puesta en tensión se hace hacia arriba y hacia dentro con resección cutánea de la punta de la V. Este procedimiento estrecha la hendidura palpebral, oculta la carúncula y hace correr un riesgo a las vías lagrimales que deben protegerse mediante una sonda [in 34].

• *Operación de sostén palpebral*

– El procedimiento de Kuhnt-Szymanowski [in 4]: es el procedimiento de base de puesta en tensión palpebral inferior en caso de ectropión. Asocia una escisión tarsoconjuntival triangular o mejor pentagonal, con base superior, con un ancho despegamiento palpebrocigomático musculocutáneo. La puesta en tensión del colgajo despegado se acompaña de una resección cutánea temporocigomática triangular con base superior *(fig 14)*. La resección tarsoconjuntival ha sido inicialmente realizada hacia dentro. Parece preferible efectuarla hacia afuera, pues el defecto principal de esta técnica es el desplazamiento hacia afuera del punto lagrimal inferior que está aumentado por una resección tarsoconjuntival interna. Un simple test de tracción lateral permite juzgar antes de la operación el desplazamiento del punto lagrimal.

– El procedimiento de Beyer [in 33]: derivado del precedente, asocia el despegamiento de un colgajo musculocutáneo, que desborda los dos cantos, a una resección tarsoconjuntival mediana. Luego, la puesta en tensión musculocutánea se realiza mediante la resección interna y externa de dos triángulos en los extremos del despegamiento. Este procedimiento permite jugar sobre el ectropión interno de manera más eficaz que el Kuhnt-Szymanowski.

– Inclusiones de sostén en el párpado inferior: tienen como objetivo reparar el descenso del párpado incluso en ausencia de ectropión: concha sintética de Grignon [11] o mejor injerto de concha de Krastinova-Lolov [14]. El cartílago de la concha se sitúa en profundidad, detrás del orbicular palpebral inferior. El injerto cartilaginoso se apoya por abajo sobre el reborde orbitario o delante de él. La concha debe ser remodelada (aplastada) y conformarse al párpado para no deformarlo. Darsonval [8] extrae del septum nasal un injerto condromucoso colocado debajo del tarso.

– Las suspensiones pueden hacerse con una banda de fascia lata, de dermis o de aponeurosis temporal introducida bajo el borde libre del párpado inferior y fijada bajo tensión a los cantos interno y externo. Su estiramiento secundario obliga a menudo a poner nuevamente en tensión. Algunos la utilizan especialmente para reparar el ectropión interno.

Procedimientos dinámicos

• *Alargamiento del elevador del párpado superior (fig 15)*

En ausencia de su antagonista, el orbicular, la hiperactividad del músculo elevador participa en la lagoftalmía. Su alargamiento debe ser integrado en los procedimientos dinámicos.

Se han propuesto diferentes tipos de alargamientos: algunos realizan solamente incisuras escalonadas o una incisión

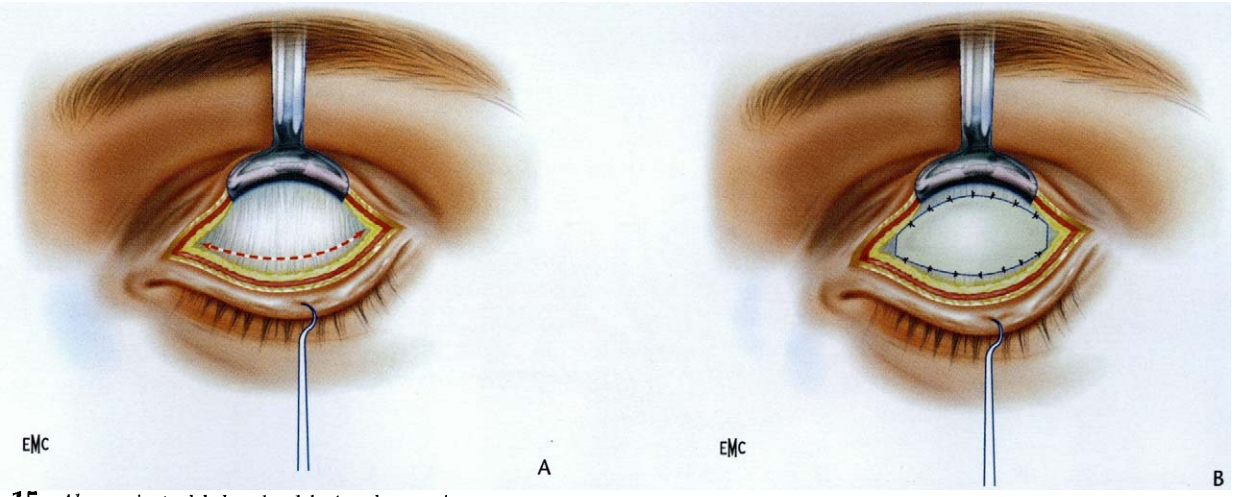

15 *Alargamiento del elevador del párpado superior.*
A. Sección de la aponeurosis del elevador y del músculo de Müller. *B. Injerto de aponeurosis temporal.*

horizontal en «diente de sierra». Parece preferible practicar una incisión horizontal en el borde superior del tarso, seccionando el músculo de Muller. En ese espacio, se coloca un injerto de aponeurosis temporal, de galea o de fascia lata [35].

La medida de la altura del injerto aponeurótico se establece en base a la importancia de la lagoftalmía, teniendo en cuenta una hipercorrección primaria indispensable. El injerto mide al menos el doble de la retracción, medida en milímetros, con respecto al lado sano (distancia medida entre el borde palpebral y el borde superior del limbo). Este procedimiento tiene la gran ventaja de la simplicidad: si es insuficiente, puede volver a efectuarse, si se ha hipercorregido puede rectificarse fácilmente, y también puede asociarse al aumento del peso del párpado superior.

- *Aumento del peso del párpado superior*

Se han propuesto varias técnicas. El primero fue Sheehan [32] quien, en 1950, utiliza una malla de tantalio. El injerto de piel total ha sido también utilizado, pero conduce a menudo a una deformación importante del párpado superior. La placa de oro es aún muy utilizada, su peso está determinado fijando un modelo sobre el párpado mediante bandas adhesivas en el enfermo sentado. El implante se coloca por vía cutánea y se fija por encima del tarso *(fig 16)*.

Tiene desgraciadamente tendencia a expulsarse, a veces después de varios años. En razón de la ley de Newton, esta técnica no brinda protección en decúbito y por lo tanto, durante el sueño. La concha [20] tiene la gran ventaja de ser un material autólogo. El peso medio utilizado es de aproximadamente 1 g ± 0,25 g. El injerto de concha medio pesa aproximadamente 0,75 g, es simple para extraer y utilizar. Si está correctamente modelado, no debería deformar el párpado. En nuestra experiencia, es perfectamente tolerado. Se coloca encima del tarso en casi toda la longitud. Para algunos, son necesarios 4 mm de ancho por 1 mm de cierre deseado.

Pueden citarse también los imanes de Mühlbauer [25] que reemplazan el orbicular por un campo magnético entre los dos párpados (son colocados bajo el borde ciliar).

- *Resorte palpebral de Morel-Fatio* [24]

El principio del resorte consiste en tener un punto fijo orbitario y un punto de aplicación palpebral. La realización

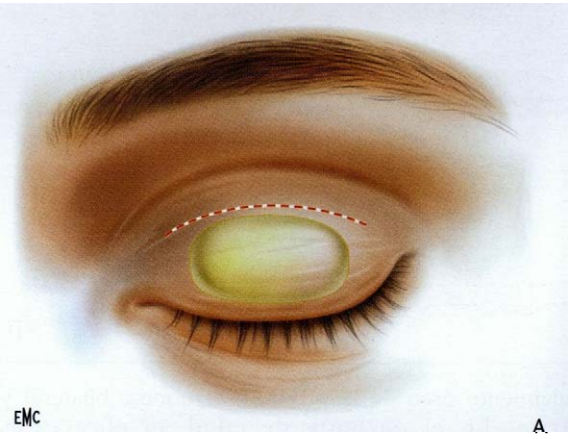

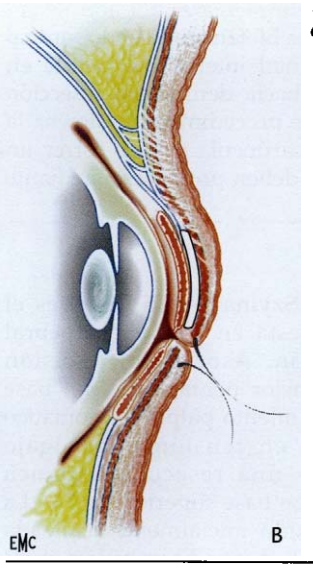

16 *Aumento del peso palpebral (oro o cartílago).*
A. Incisión y colocación.
B. En corte posición retromuscular pretarsal.

se hace con un hilo metálico. La rama superior fija es solidaria del reborde orbitario donde se amolda a la concavidad. El ángulo externo está formado por una vuelta de espiral también fija. La rama inferior móvil hace resorte y toma la forma del párpado. El autor preconizaba el reemplazo de la espiral externa por una W, de realización más fácil, y que da una elasticidad más regular.

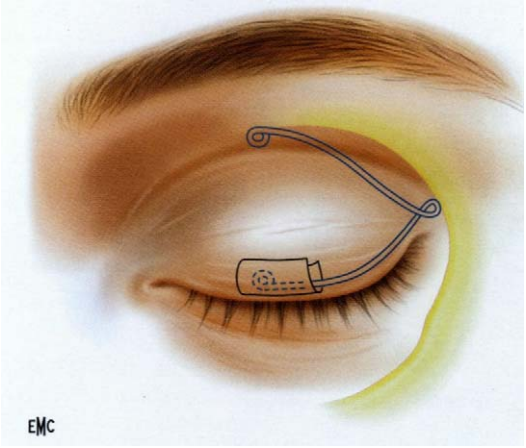

17 *Resorte de Morel-Fatio y protección del borde libre.*

En consecuencia, es necesaria una doble curvatura, en la dirección vertical y en el plano horizontal. El hilo de acero utilizado es de 3/10as de milímetro. Muy a menudo se coloca bajo anestesia local para controlar su eficacia y para modelarlo extemporáneamente. Por supuesto, el punto fijo, es decir la rama superior, se fija primero. El extremo de la rama inferior debe ser protegido con tejido de dacron según el autor, o mejor aún, actualmente con aponeurosis temporal fijada al tarso *(fig 17)*.

El punto de aplicación máximo de la fuerza se sitúa en la unión del tercio interno y los dos tercios externos del borde ciliar. El ángulo del resorte es modificado para obtener una oclusión completa sin molestar la abertura. Desgraciadamente, incluso en las mejores manos, tiene tendencia a exponerse.

- *Cerclaje palpebral de Arion* [2]

Utiliza un hilo de silicona de 0,8 mm de diámetro colocado por cuatro incisiones (dos incisiones cantales y dos incisiones horizontales medianas infraciliares por abajo y en el pliegue palpebral por arriba). El hilo es deslizado con pasahilos y fijado fuertemente a los dos cantos. Sobre el canto interno el hilo se pasa en el desdoblamiento del ligamento cantal gracias a un hilo de acero. Es fijado al periostio hacia afuera. El hilo pasa debajo del reborde ciliar por abajo, y encima del tarso arriba. Esta operación se

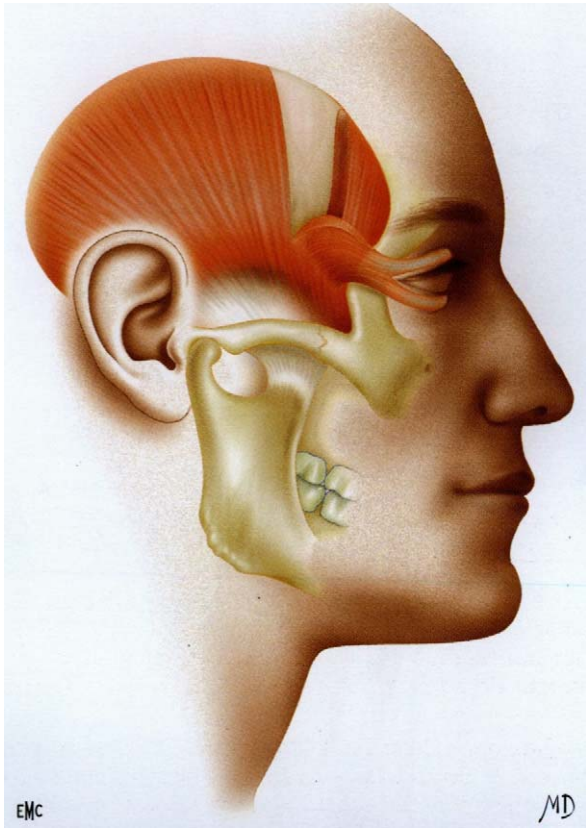

19 *Mioplastia temporal y reanimación los párpados.*

realiza bajo anestesia local: la tensión debe ser suficiente para obtener una oclusión sin hipercorrección durante la relajación del elevador del párpado. El control se hace con el enfermo sentado *(fig 18)*.

Esta técnica tiene la ventaja de la simplicidad, pero desgraciadamente, con el tiempo el hilo tiene tendencia a romperse o a ulcerar la piel. Nosotros reservamos su utilización para las parálisis faciales en las que se espera la recuperación.

- *Reanimación palpebral por mioplastia del temporal (fig 19)*

La extracción de una parte importante del músculo conduce a una deformación muy molesta de los párpados y de la

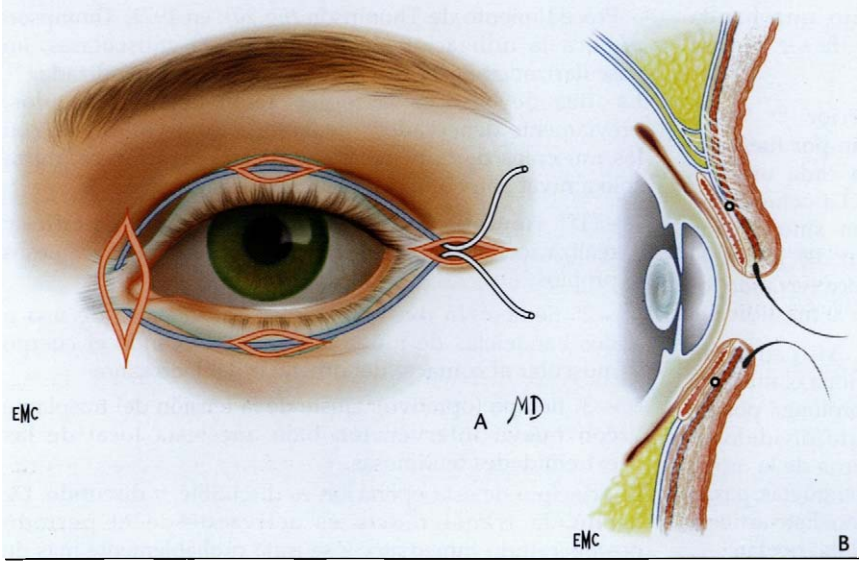

18 *Hilo de Arion.*
A. Incisiones de colocación y fijación cantales.
B. En corte, posición del hilo con respecto a los bordes libres.

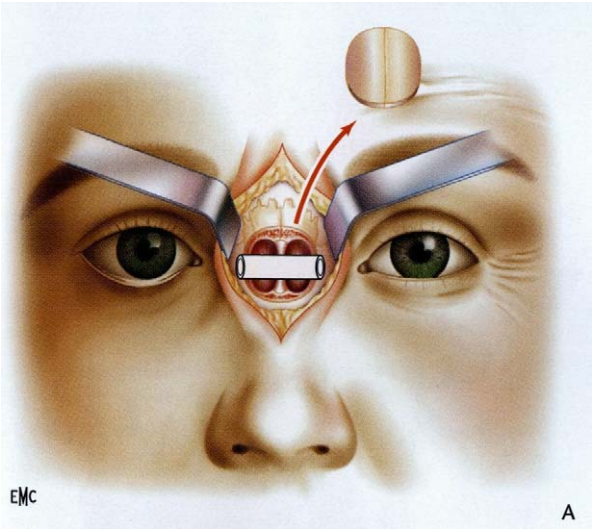

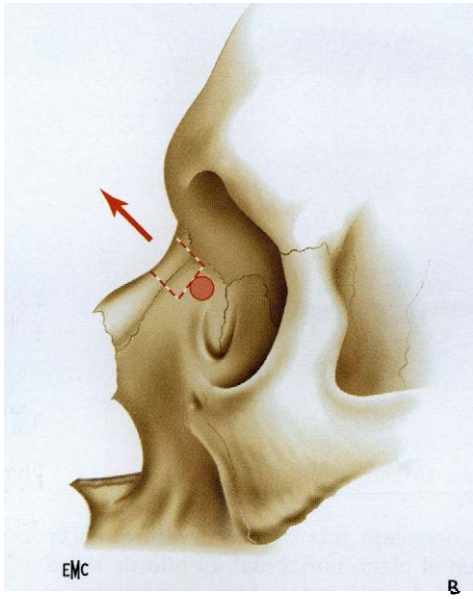

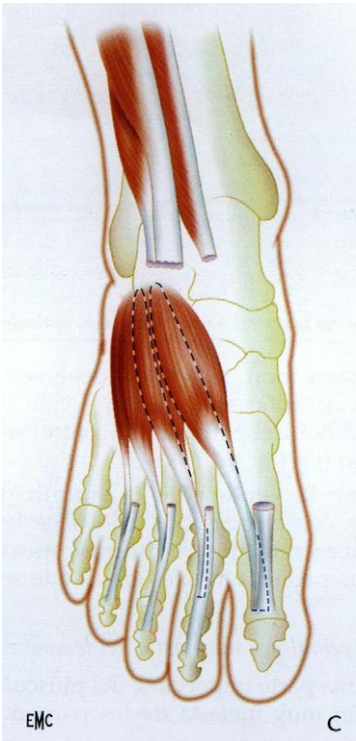

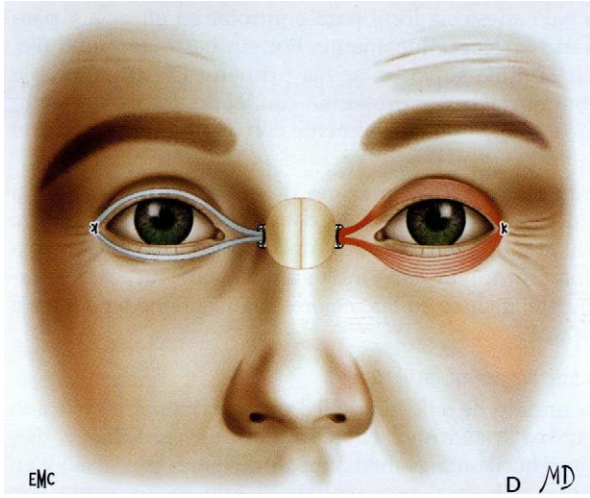

20 *Procedimiento de Thompson.*
A. Primer tiempo: preparación del pasaje transnasal.
B. Posición anteroposterior del túnel.
C. Segundo tiempo: extracción parcial del extensor corto de los dedos del pie.
D. Cuerpos musculares lado sano y tendones lado paralizado.

pared orbitaria externa. Empleando sólo una banda muscular, fina, la operación corre el riesgo de ser ineficaz con evolución hacia la atrofia y la fibrosis.

– Mioplastia de Gillies con pedículo inferior [in 20]. Es necesario separar dos lengüetas que se pasan por fuera del reborde externo de la órbita, y luego en cada uno los párpados antes de fijarlas al canto interno. La oclusión no es el resultado de una contracción circular sino de una tracción externa. Los párpados se despegan del globo. El cierre palpebral voluntario es lento, se produce cerrando los dientes y aparece de forma intempestiva con la masticación.

– Schmid [31] ha modificado esta técnica extirpando un colgajo temporal con pedículo superior. Secciona el músculo por abajo hacia la apófisis coronoides y lo prolonga por un injerto tendinoso o aponeurótico. Este injerto dividido en dos lengüetas pasa a través de la pared externa de la órbita deslizándolo en un tubo de silicona. Las lengüetas pasan luego a los párpados y se fijan al canto interno. Este artificio evita tener que despegar los párpados del globo ocular.

– Procedimiento de Thompson *(fig 20)*: en 1971, Thompson publica la utilización de injertos libres, musculares, no vascularizados en la reanimación de la cara paralizada [38]. La idea de base es la reinervación de los músculos, previamente denervados, mediante el contacto directo con los músculos de la hemicara sana. La operación se utiliza sólo a nivel palpebral con la secuencia siguiente:

- 1er tiempo: denervación del músculo pedio y realización de un canal transnasal debajo de los huesos propios;
- 2e tiempo: 15 días más tarde, transferencia de una o dos bandeletas de músculo pedios colocando el cuerpo muscular al contacto del orbicular del lado sano;
- 3e tiempo (optativo): ajuste de la tensión del trasplante con nueva intervención bajo anestesia local de las extremidades tendinosas.

El principio de esta operación es discutible, y discutido. De hecho, la transferencia es activa desde el período postoperatorio inmediato, y se trata probablemente más de

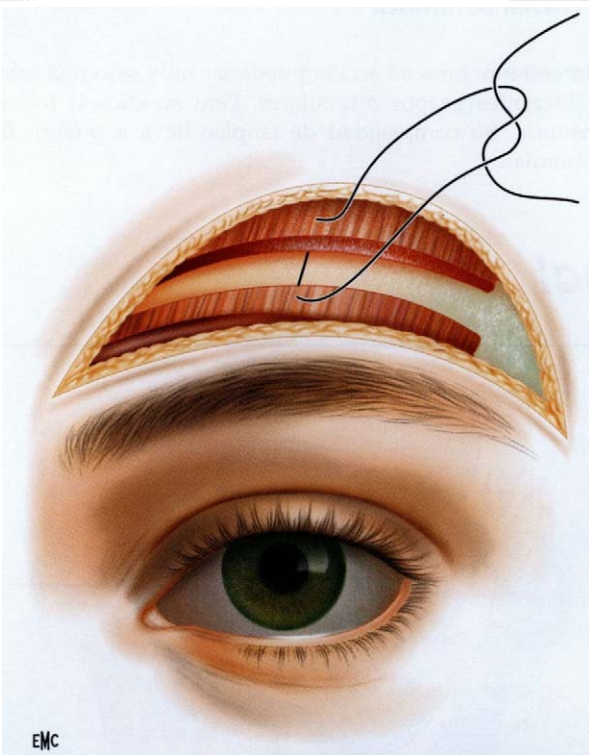

21 *Resección supraciliar.*

un efecto puramente mecánico que de una real reinervación. La recuperación de un parpadeo y la desaparición de las complicaciones corneales se obtienen regularmente, y de manera duradera. El cierre completo del ojo es raramente posible. La idea de movilizar los párpados paralizados a través de la pirámide nasal es interesante, aunque necesita varios tiempos quirúrgicos.

■ *Frontoorbitaria*

Estáticas

• *Resección supraciliar*

Trazada a ras de la ceja para disimular la cicatriz, la resección tiene la forma de un huso cuya parte más ancha se sitúa a nivel del tercio externo de la ceja *(fig 21)*. Puede ser cutánea o musculocutánea. Es necesario obtener una hipercorrección con respecto al lado sano, cuidando de no descompensar el equilibrio frágil de la protección corneal. Esta resección directa supraciliar, muy útil en el paciente de edad, se hace generalmente en complemento de un lifting frontal. Es preferible a la resección en el borde de los cabellos cuya eficacia es menos neta.

• *Resecciones cutáneas según la técnica del lifting frontal*

Puede tratarse de un lifting frontal o mejor de un *mask lift* [15] cuando se accede al músculo temporal en el caso de una reanimación de la comisura bucal. La vía de acceso coronal bilateral permite debilitar el músculo frontal del lado sano por resecciones horizontales musculares de aproximadamente 7 mm de ancho, trazadas en las arrugas. El músculo superciliar es también parcialmente resecado del lado sano *(fig 22)*.

La importancia de la resección cutánea varía de un paciente a otro. Se evalúa la víspera de la operación en el paciente en posición sentada. Es necesario quitar más piel del lado paralizado para tensar la frente y remontar la ceja.

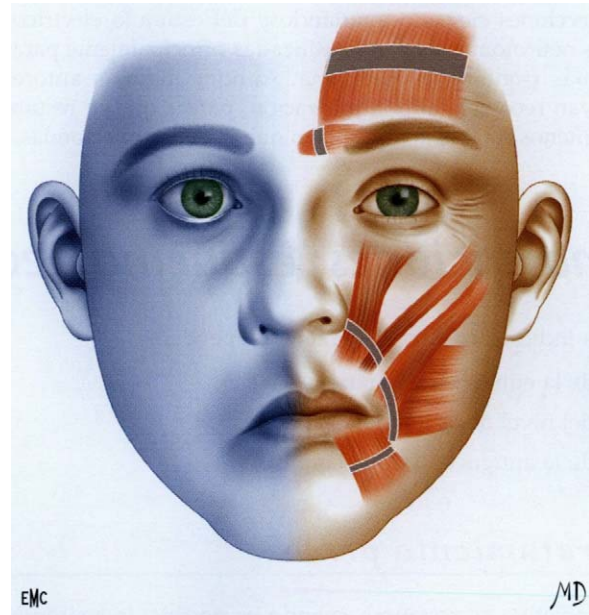

22 *Corrección de la hiperactividad del lado sano. Miectomías de simetrización del lado sano.*

Dinámicas

Se ha descrito una mioplastia del músculo frontal extirpando verticalmente el tercio interno del músculo. Éste, prolongado por una banda de aponeurosis temporal, se fija a la raíz de la ceja paralizada. Esta técnica es poco utilizada, y cuando es eficaz, sólo eleva la parte interna de la ceja.

CIRUGÍA DEL LADO SANO

El lado sano, que actúa sólo y sin antagonista, es responsable del aspecto gesticulante de la cara. Es indispensable, cualquiera sea el método paliativo elegido del lado paralizado, moderar la hiperactividad del lado sano si se quiere aproximar a la simetría.

■ *Miectomías* *(fig 22)*

A nivel bucal, las resecciones musculares deben también incluir al menos 7 mm de músculo para que la cicatrización no comprometa el resultado final [26]. Pueden realizarse por vía cutánea nasogeniana, pero es preferible efectuarlas por vía endobucal a nivel del surco nasogeniano. Deben ser suficientemente distales, y es importante cerrar sólo la piel o la mucosa. Las resecciones se realizan sobre los músculos más activos del lado sano, que se determinan en el preoperatorio según el tipo de sonrisa (cigomático mayor y menor, canino, elevador del labio superior).

A nivel del labio inferior, la resección de los músculos depresores debe ser amplia, realizada por vía vestibular inferior, no debe lesionar las ramas sensitivas del nervio dentario inferior que van al labio. El resultado precoz debe incluir una discreta hipercorrección. El resultado se degrada parcialmente aunque las resecciones musculares hayan sido importantes.

A nivel frontal, la disminución del músculo frontal y del músculo superciliar del lado sano es sistemática, nosotros lo hemos visto durante el acceso por vía de lifting frontal o de *mask lift*.

■ *Neurotomías*

Son difíciles de realizar correctamente y carecen de precisión por el hecho de las variaciones anatómicas de las ramas de

división del nervio facial. Pueden ser efectuadas por resecciones ciegas o ayudándose del estímulo eléctrico [18]. Las neurotomías han sido utilizadas principalmente para las ramas frontal y mentoniana. Aunque algunos autores [6] hayan recomendado la utilización, parece que su resultado es menos estable a largo plazo que el de las miectomías.

■ ***Toxina botulínica*** [5]

Es interesante pues su acción puede ser muy selectiva sobre los diferentes grupos musculares. Pero su eficacia real es transitoria. Su complejidad de empleo lleva a preferir las miectomías.

Indicaciones: esquema decisional

Las indicaciones del tratamiento dependen:

- de la etiología de la parálisis facial;
- del nivel de lesión del nervio;
- de la antiguedad de la parálisis.

Tratamiento precoz

El objetivo es restaurar, cuando es posible, la continuidad nerviosa antes de la degeneración neuromuscular (6 meses a 1 año).

REPARACIÓN DEL NERVIO FACIAL

Sutura o injerto, en los plazos más cortos, constituyen el mejor tratamiento. Es necesario intentar localizar el tronco nervioso cuando esto es técnicamente posible, incluso en las personas ancianas. El crecimiento nervioso, muy comprometido a nivel de los miembros en el paciente de edad, parece mucho más favorable a nivel del nervio facial.

ANASTOMOSIS XII-VII

Dan buenos resultados estáticos. Los resultados dinámicos son peores con sincinesias y movimientos en masa de todo el lado reanimado durante la sonrisa voluntaria o la masticación. Su utilización se justifica sólo si se realizan muy pronto sobre un nervio facial que no tiene ninguna posibilidad de recuperación.

OTROS PROCEDIMIENTOS

Cuando se tiene la certeza de que el VII no tiene ninguna posibilidad de recuperación, es necesario emprender, muy rápidamente, un tratamiento paliativo de la PF, y las indicaciones son entonces idénticas a las de las PF antiguas.

Cirugía paliativa de la parálisis facial instaurada

ESTRATEGIA GLOBAL

■ ***Tratamiento mayor en un tiempo*** *(fig 23)*

El candidato tipo a este tratamiento es el paciente joven, en buen estado general, con una PF completa desde hace 18 meses o 2 años, sin tentativa de corrección quirúrgica y sin ningún signo de recuperación clínica o eléctrica.

Esta situación se ve generalmente después de exéresis de un neurinoma del VIII con una lesión de continuidad del nervio facial.

23 *Plan de tratamiento de una parálisis facial: estrategia global. 1. Mioplastia temporal; 2. alargamiento del elevador del párpado superior; 3. puesta en tensión temporofrontal (mask lift); 4. blefarorrafia externa o Montandon; 5. lifting cervicofacial; 6. Miectomías del lado sano.*

La operación que está descrita en este párrafo tiene por objetivo tratar, en un sólo tiempo quirúrgico, el máximo de secuelas a todos los niveles de la cara. Es fácilmente realizable por un cirujano experimentado.

Examen prequirúrgico y plan de tratamiento

Se hace la víspera de la operación en un paciente en posición sentada y comporta:

- un examen en reposo;
- un estudio de la contracción voluntaria;
- un estudio de la mímica emocional.

Se establecen los dibujos prequirúrgicos.

Se le explica al paciente, ya afectado por su enfermedad, que va a sufrir provisionalmente una transformación caricaturesca de su deformación (hipercorrección durante al menos 1 mes).

• *A nivel frontal*

El grado de ptosis superciliar es evaluado en centímetros. La ceja paralizada es elevada con el dedo comparándola con la ceja del lado sano en reposo.

La contracción de la frente, del lado sano, permite determinar el sitio exacto y la importancia de las miectomías (nunca menos de 7 mm). Las resecciones musculares sobre el músculo frontal son sistemáticas del lado sano. Se realizan

a 1,5 cm por encima de la ceja y a nivel de una arruga. Dos resecciones paralelas pueden ser utilizadas si el músculo frontal está hiperactivo.

El músculo superciliar, perpendicular a la «arruga de león», se evalúa también con vistas a una resección.

• *A nivel palpebral*

La retracción del párpado superior se mide en milímetros con respecto al lado sano. Las marcas utilizadas son el borde palpebral, el limbo esclerocorneano y la pupila. El alargamiento del elevador del párpado superior será al menos el doble de esta retracción. El pliegue palpebral superior es localizado con rotulador dermográfico. El grado de relajamiento o de ectropión del párpado inferior guía la elección entre las intervenciones de sostén (de tipo injerto cartilaginoso) o la blefarorrafia externa, con avivamiento más importante del párpado inferior. Esta última operación es más eficaz en las complicaciones oculares.

• *A nivel bucal*

El estudio preciso y el trazado con rotulador dermográfico de las inserciones de los músculos cigomáticos, canino y elevador del ala de la nariz del lado sano ayudan a determinar el tipo de sonrisa. Estas marcas serán trasladadas de forma simétrica al lado paralizado para localizar con precisión los puntos de inserción del tendón transferido.

En función del grado de ptosis, se traza una resección eventual del surco nasogeniano.

Por último, para luchar contra la hiperactividad de la hemicara sana y equilibrar la sonrisa, este examen permite diseñar la afectación y sobre todo la localización exacta de las miectomías del lado sano:

– la elevación excesiva de la comisura será tratada por resección de los cigomáticos;

– en caso de desviación importante de la cresta filtral, se deberá cortar los elevadores del labio superior;

– el descenso y la eversión del labio inferior necesitarán la resección del cuadrado del mentón y del triangular de los labios.

En este estadio del examen, el plan del tratamiento está determinado.

Tiempo frontal de la operación

Comporta diferentes tiempos:

– acceso y despegamiento de *mask lift* (subperióstico) bilateral pero limitado al temporal del lado sano;

– mioplastia del temporal (para los autores: alargamiento);

– toma de una banda de aponeurosis temporal para prolongar el elevador del párpado superior;

– miectomías frontal e intersuperciliar;

– entalladura de la columna externa de la órbita y cantopexia externa si es útil;

– remodelamiento bilateral de los ángulos superoexternos de la órbita y de la glabela en la mujer;

– resección temporofrontal del cuero cabelludo unilateral o bilateral y asimétrica.

Tiempo bucal de la operación

– Acceso nasogeniano del lado que se va a reanimar.

– Fijación del tendón del temporal en lugar de los músculos paralizados.

– La fijación se extiende sobre la comisura, el orbicular de los labios y todo el surco nasogeniano hasta el ala de la nariz.

– En función de la edad y de la ptosis, eventual resección cutánea a ambos lados del surco, en detrimento a la vez de los labios y de la mejilla.

Maniobras palpebrales

– Acceso en el pliegue palpebral superior.

– Disección y alargamiento del elevador del párpado superior por interposición de aponeurosis temporal.

– Blefarorrafia externa frecuente.

– Colocación de un injerto cartilaginoso inferior de sostén.

Miectomías peribucales del lado sano

– Acceso intraoral del surco nasogeniano del lado sano y miectomías de al menos 7 mm de ancho, seguidas de sutura mucosa solamente.

– Acceso intraoral del labio inferior y miectomía del cuadrado del mentón y del triangular de los labios.

■ *Procedimientos complementarios*

Resección supraciliar

Es una intervención complementaria indispensable en el paciente de edad, y que puede efectuarse bajo anestesia local si no se ha realizado durante la primera operación.

Lifting cervicofacial

Unilateral o bilateral asimétrico, del lado reanimado, es conveniente una maniobra marcada sobre el SMAS.

Aumento del peso del párpado superior

Está indicado en la hipótesis excepcional en la que el alargamiento del elevador del párpado superior no es suficiente (bajo anestesia local) escogiendo de preferencia cartílago de concha.

Operación de Thompson palpebral

Proporciona regularmente la corrección de las alteraciones oculares y restablece el parpadeo. A pesar de su duración (tres tiempos operatorios), conserva buenas indicaciones en caso de alteración ocular en la parálisis facial.

Queiloplastia de reducción

En caso de alargamiento excesivo de los labios o de incontinencia salival, se efectúa por resección triangular. Más frecuentemente utilizada en el labio inferior, es de indicación excepcional en el labio superior.

OTRAS INDICACIONES

■ *Parálisis faciales congénitas*

Parálisis facial unilateral

La mayoría de los signos se sitúa generalmente a nivel de los labios. A veces, solamente existe una lesión del labio superior con una parálisis de los cigomáticos y de los elevadores del labio superior. Incluso si existe un cierto grado de lagoftalmía, no hay por regla general complicación ocular. El tratamiento consiste en la reanimación del labio

24 *Niña de 11 años. Parálisis facial congénita izquierda. Mioplastia de alargamiento del temporal izquierdo. Miectomías del lado sano.*
De frente
A. Preoperatorio.
B. Resultado en reposo.
C. Resultado con la sonrisa.
De perfil
D. Preoperatorio.
E. Resultado en reposo.
F. Resultado con la sonrisa.

superior por mioplastia temporal desde que el niño es capaz de participar plenamente en la reeducación postoperatoria, es decir hacia la edad de 7-8 años. Se asocian miectomías en el surco nasogeniano por vía endobucal del lado sano *(fig 24)*.

Parálisis facial bilateral: síndrome de Moebius

A la diplejía facial pueden asociarse parálisis del IV, parálisis de otros nervios craneales y alteraciones de la deglución. La parálisis facial es a menudo asimétrica. Los principios del tratamiento son los mismos que en la PF unilateral, pero se aplican en los dos lados *(fig 25)*:

– mioplastia del temporal bilateral después de asegurarse, si fuese necesario, por un EMG, de su inervación;

– alargamiento del elevador del párpado superior asociando o no aumento del peso;

– sostén del párpado inferior;

– miectomías en el labio inferior donde los músculos depresores, únicos presentes, son a menudo demasiado activos.

■ *Pacientes multioperados*

Se trata de pacientes de edad o de pacientes jóvenes en los que las intervenciones anteriores no han logrado el resultado esperado.

– Después de una simple suspensión comisural, una mioplastia del temporal podrá reanimar los labios.

– Después de una transferencia del masetero, en caso de resultado insuficiente, es posible asociar una mioplastia temporal sin suprimir el masetero si es funcional.

– Cuando una blefarorrafia demasiado amplia y demasiado visible necesita una separación, es posible realizar el

25 *Mujer de 34 años. Parálisis facial completa izquierda. Mioplastia temporal (tipo Gillies) fascículo posterior. Alargamiento del elevador del párpado superior. Mask lift y cantopexia externa bilateral. Injerto de sostén palpebral inferior (concha). Miotomías del lado sano.*
A. De frente, preoperatorio.
B. Resultado en reposo.
C. Resultado con la sonrisa.
D. Párpados preoperatorios.
E. Resultado: corrección de la lagoftalmía por alargamiento del elevador del párpado superior e injerto de sostén cartilaginoso palpebral inferior.
F. Maloclusión palpebral preoperatoria.
G. Mejoría de la oclusión, suficiente para prevenir las complicaciones oculares.

alargamiento del elevador del párpado superior, asociado o no al aumento del peso y a un injerto de sostén palpebral inferior, o bien una operación de Thompson.

– En caso de exposición de una placa de oro, su ablación se seguirá de un alargamiento del elevador del párpado superior y de un aumento del peso a distancia por un injerto de concha.

– A menudo, los complementos simples como la resección supraciliar, la resección del surco nasogeniano o el lifting se asocian al tratamiento anterior. Por último, las miectomías del lado sano completan casi siempre los tratamientos para afinar el resultado sobre la simetría con la mímica.

– No se propone nunca, en primera intención, una intervención de simple suspensión, incluso en el paciente de edad. Sólo en caso de rechazo de otros tratamientos o de extrema fragilidad del estado general del paciente se considerará este tipo de tratamiento paliativo.

■ *Paresia facial*

EL 90 % de los enfermos con parálisis de Bell se recuperan totalmente en 2 años; sin embargo, pasado ese plazo algunos enfermos necesitan a menudo un tratamiento quirúrgico.

Las paresias faciales que son secuelas de etiologías diferentes presentan el mismo problema.

Los pacientes que padecen paresia facial unilateral secundaria a una recuperación incompleta han sido durante mucho tiempo dejados a la cirugía reparadora.

– Si la fuerza muscular es inferior al 50 % de lo normal, el principio del tratamiento será el mismo que el ya descrito en la estrategia global: mioplastia temporal sobre los labios y miectomías del lado sano.

– Cuando la contracción es superior al 50 % de lo normal, el objetivo es obtener una simetrización *(fig 26)*:

- del lado paralizado, sobre todo en el paciente de edad en el que después de un largo período de recuperación, los músculos están estirados. Las deficiencias musculares y la importancia de las resecciones cutáneas del lado paralizado serán determinadas por un análisis completo durante el examen prequirúrgico (reposo, sonrisa, mímica, etc.). Las intervenciones efectuadas son resecciones-suturas de los músculos del lado de la paresia o plicaturas cuando los músculos son muy finos o están atrofiados [29]. La incisión nasogeniana puede asociarse a una resección cutánea a ambos lados del surco;

- en el lado sano, se asociarán miectomías. Una reeducación postoperatoria acompaña a la intervención quirúrgica;

- el lifting frontal se asocia casi siempre; permite poner en tensión el lado parético y es asociado a miectomías del lado sano;

- el lifting cervicofacial bilateral en el paciente de edad, efectuado de forma asimétrica, es también un muy buen complemento. Se asocia entonces una miectomía sobre el platisma, a menudo olvidado en el tratamiento del lado sano.

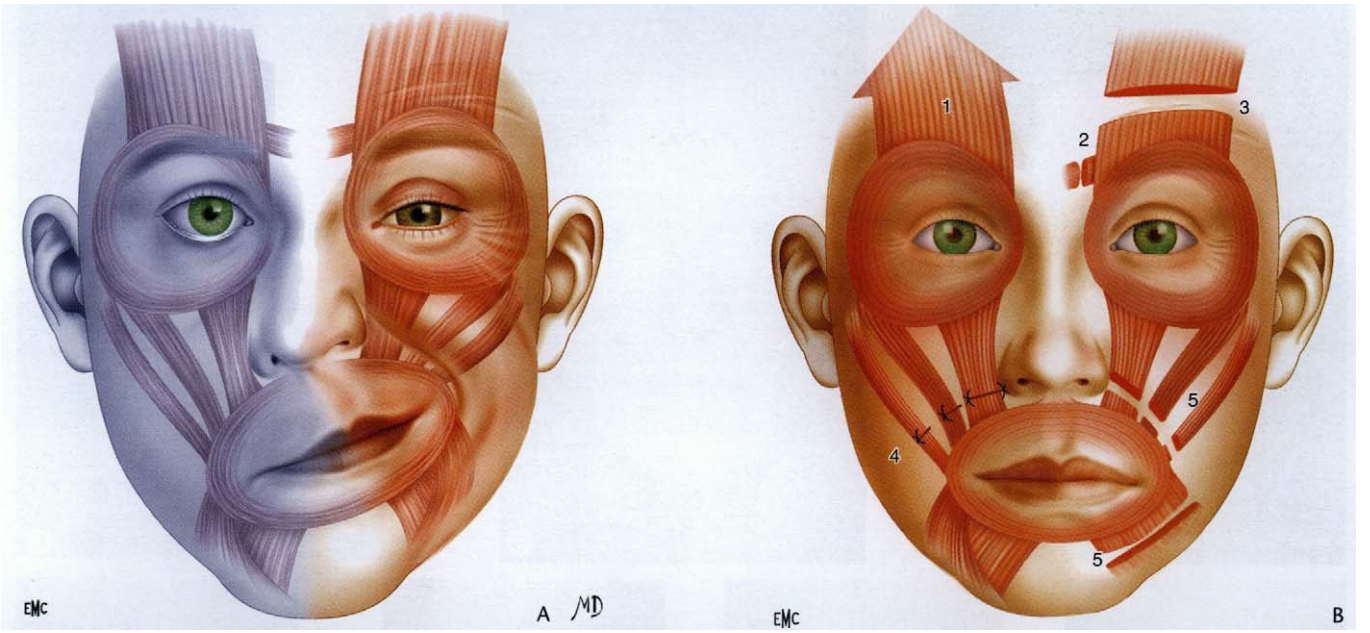

26 *Tratamiento de la paresia facial (contracción igual o superior al 50 % de lo normal).*
A. Distensión muscular del lado con paresia, hiperactividad del lado sano.
B. Resecciones o plicaturas musculares del lado con paresia. Miectomías del lado sano.

Cualquier referencia a este artículo debe incluir la mención del artículo original: Labbé D, Bardot J et Krastinova D. Chirurgie de la paralysie faciale périphérique et de ses séquelles. Encycl Méd Chir (Éditions Scientifiques et Médicales Elsevier SAS, Paris, tous droits réservés), Techniques chirurgicales - Tête et cou, 46-190, 1998, 22 p.

Referencias

[1] Anderl H. Cross-face nerve transplant *Clin Plast Surg* 1979 ; 6 : 433-449

[2] Arion HG. Technique de fermeture dynamique des paupières dans les paralysies de l'orbiculaire *Ann Chir Plast Esthet* 1969 ; 12 : 847-851

[3] Baker DL, Conley J. Regional muscle transposition for rehabilitation of the paralysed face *Clin Plast Surg* 1979 ; 6 : 317-331

[4] Brette MD. La chirurgie plastique palliative dans le traitement des séquelles de la paralysie faciale. Sa place actuelle, ses techniques. [thèse], Paris, 1982

[5] Clark RP, Berris CE. Botulinum toxin. A treatment for facial asymetry caused by facial nerve paralysis *Plast Reconstr Surg* 1989 ; 84 : 353-355

[6] Clodius L. Selective neurectomies to achieve symetry in partial and complete facial paralysis *Br J Plast Surg* 1976 ; 29 : 29-43

[7] Conley J. Chéiloplasty in treatment of facial paralysis *Laryngoscope* 1986 ; 96 : 140-145

[8] Darsonval V, Hubault P, Fernandez C. Traitement de la paupière inférieure paralytique par greffe chondromuqueuse septale. À propos de 15 cas. Com SOC FCPRE, Paris, 23 octobre 1997

[9] Freyss G, Haguet JF, Danon J, Burgeau C. Essai d'évaluation du préjudice esthétique dans les paralysies faciales par l'examen clinique et le testing musculaire *Ann Otolaryngol* 1965 ; 88 : 436-438

[10] Gillies SH. Experiences with fascia lata grafts in the operative treatment of facial paralysis *Proc R Soc Med* 1934 ; 27 : 1372-1379

[11] Grignon JL, Freys SG. La correction plastique des paralysies faciales périphériques : état actuel de la question *Ann otolaryngol* 1966 ; 89 : 513-522

[12] Harii K, Ohmori K, Torit S. Free gracilis muscle transplantation with microneurovascular anastomoses for the treatment of facial paralysis *Plast Reconstr Surg* 1976 ; 57 : 133-143

[13] Henry DE, Frahan O. Traitement chirurgical palliatif des séquelles de paralysie faciale. [thèse], Paris, 1989

[14] Krastinova-Lolov D. Chirurgie palliative des séquelles de paralysie faciale périphérique. Com SOC FCPRE, Paris, Janvier 1989

[15] Krastinova-Lolov D. Mask lift and facial aesthetic sculpturing *Plast Reconstr Surg* 1995 ; 95 : 21-36

[16] Krastinova-Lolov D. Le lifting sous périosté *Ann Chir Plast Esthet* 1989 ; 34 : 199-211

[17] LabbeLabbé D. Myoplastie d'allongement du temporal et réanimation des lèvres. Note technique *Ann Chir Plast Esthét* 1997 ; 42 : 44-47

[18] Lalardrie JP, Baudelot S. Chirurgie plastique de la paralysie faciale périphérique et définitive *Acta Otorhinolaryngol Belg* 1967 ; 21 : 705-706

[19] Le Quang C. Le plexus génien du nerf facial anatomie et conséquences cliniques *Ann Chir Plast Esthet* 1976 ; 21 : 5-15

[20] Legray P. Traitement chirurgical de la paralysie faciale. [thèse], Tours, 1977

[21]] McLaughlin CR. Permanent facial paralysis. The role of surgical support *Lancet* 1952 ; 4 : 647-651

[22] Millesi H. Nerve suture and grafting to restore extratemporal facial nerve *Clin Plast Surg* 1979 ; 6 : 335-341

[23] Montandon D. Paralysie faciale en plasties et reconstructions orbitopalpébrales. Médecine et hygiène, Genève, 1988

[24] Morel-Fatio D, Lalardrie JP. Chirurgie réparatrice des paralysies faciales *Rev Prat* 1967 ; 17 : 3249-3260

[25] Muhlbauer WD, Segeth H, Wessman A. Restoration of lid function in facial palsy with permanent magnets *Chir Plast* 1973 ; 7 : 295-304

[26] Niklison J. Facial paralysis : Modération of non paralysed muscles *Br J Plast Surg* 1965 ; 18 : 397

[27] O'Brien BM, Franklin JD, Morrison WA. Cross-facial nerve grafts and microneurovascular free muscle transfer for long established facial palsy *Br J Plast Surg* 1980 ; 33 : 202-215

[28] Rubin LR. The anatomy of a smile : Its importance in the treatment of facial paralysis *Plast Reconstr Surg* 1974 ; 53 : 384-387

[29] Rubin LR. Partial facial paralysis. In : Reanimation of paralysed face. St Louis : CV Mosby, 1992 : 220-227

[30] Scaramella LF. Anastomosis between the two facial nerves *Laryngoscope* 1975 ; 85 : 1359-1366

[31] Schmid E. Nouvelles techniques dans le traitement palliatif de la paralysie faciale *Ann Chir Plast Esthet* 1967 ; 12 : 84-88

[32] Sheehan JD. Progress in correction of facial palsy with Tantalum wire and mesh *Surgery* 1950 ; 27 : 122

[33] Stricker M. Paupière paralytique in chirurgie plastique et réparatrice de paupières et leurs annexes. Paris : Masson, 1990 : 81-92

[34] Stricker M. Paralysies faciales in chirurgie plastique reconstructrice et esthétique. Paris : Flammarion, 1994

[35]] Tessier P, Delbet JP, Pastoriza J, Lekiefre M. Les paupières paralysées *Ann Chir Plast Esthet* 1969 ; 14 : 215-223

[36] Terson A. Cantorraphies internes prélacrymales ou la soudure rétrociliaire. Ophtalmologie du Médecin Praticien. Paris : Masson, 1916 : 1-305

[37] Terzis JK, Magnus EN. Analysis of 100 cases of free muscle transplantation for facial paralysis *Plast Reconstr Surg* 1997 ; 99 : 1905-1921

[38] Thompson N. Autogenous free grafts of skeletal muscle. A preliminary experimental and clinical study *Plast Reconstr Surg* 1971 ; 48 : 11-27